UNIVERSIDADE FEDERAL DA BAHIA
FACULDADE DE MEDICINA DA BAHIA
Fundada em 18 de Fevereiro de 1808

Monografia

Efeito do corticóide sistêmico na síntese de citocinas Th17 na polipose nasal

Murilo Cezar Souza Oliveira

Salvador (Bahia)

Junho, 2012

UNIVERSIDADE FEDERAL DA BAHIA
FACULDADE DE MEDICINA DA BAHIA
Fundada em 18 de Fevereiro de 1808

Efeito do corticóide sistêmico na síntese de citocinas Th17 na polipose nasal

Murilo Cezar Souza Oliveira

Professor-orientador: Viviane Sampaio Boaventura de Oliveira

Monografia de conclusão do componente curricular MED-B60, do currículo médico da Faculdade de Medicina da Bahia (FMB) da Universidade Federal da Bahia (UFBA), apresentada ao Colegiado do Curso de Graduação em Medicina da FMB-UFBA.

Salvador (Bahia)

Junho, 2012

Ficha catalográfica elaborada pela Biblioteca Universitária de Saúde, SIBI – UFBA.

O48 Oliveira, Murilo Cezar Souza

Efeito do corticóide sistêmico na síntese de citocinas Th17 na polipose nasal / Murilo Cezar Souza Oliveira. - Salvador – Salvador, 2012.

24 f.: il.color.

Orientadora: Viviane Sampaio Boaventura de Oliveira

Trabalho de Conclusão de Curso (Graduação) – Universidade Federal da Bahia. Faculdade de Medicina da Bahia, 2012.

1. Otorrinolaringologia. 2. Doença Inflamatória. 3. Corticóide. I. Oliveira, Viviane Sampaio Boaventura de. II. FORMTEXT Universidade Federal da Bahia. III. Titulo.

CDU 616.21

Monografia: **Efeito do corticóide sistêmico na síntese de citocinas Th17 na polipose nasal**

Murilo Cezar Souza Oliveira

Professor-orientador: Viviane Sampaio Boaventura de Oliveira

Co-orientador: Valéria de Matos Borges

COMISSÃO EXAMINADORA

Membros Titulares:

- Viviane Sampaio Boaventura de Oliveira (Presidente), Professora da FMB-UFBA.
- Deboraci Brito Prates, Professora do ICS-UFBA.
- Daniel Athanásio, Professor da FMB-UFBA.

Membro Suplente:

- Valéria de Matos Borges, Pesquisadora do Centro de Pesquisa Gonçalo Moniz, Fiocruz-BA.

TERMO DE REGISTRO ACADÊMICO: Monografia aprovada pela Comissão, e julgada apta à apresentação pública no III Seminário Estudantil de Pesquisa da Faculdade de Medicina da Bahia/UFBA, com posterior homologação do registro final do conceito (apto), pela coordenação do Núcleo de Formação Científica. Chefia do Departamento de Medicina da FMB-UFBA.

Salvador (Bahia)

Junho, 2012

Agradecimentos

A Dra. Viviane Boaventura e Dra. Valéria Borges, pela orientação e ensinamentos científicos, clínicos e humanos;
a Dr. Eduardo Ramos e Dr. Washington Luís, pela colaboração na análise dos resultados;
a Dr. Eriko Vinhaes e Dra. Marcele Brandão, por atender e conduzir os pacientes;
ao Centro de Pesquisa Gonçalo Moniz/BA, por toda estrutura fornecida;
a Daniela Campos, pela cumplicidade e companhia;
a Pâmela Mesquita, pelo amor e paciência;
aos pacientes, por confiar-nos os seus segredos e seus bens maiores.

EQUIPE

- Murilo Cezar Souza Oliveira, acadêmico de medicina da Universidade Federal da Bahia, bolsista pelo Programa Institucional de Bolsa de Iniciação Científica CNPq PIBIC/Fiocruz no período 2010-2012.

- Daniela Campos, acadêmica de medicina da Universidade Federal da Bahia, bolsista pelo Programa Institucional de Bolsa de Iniciação Científica CNPq PIBIC/Fiocruz no período 2010-2012.

- Marcele Brandão, médica otorrinolaringologista da Santa Casa de Misericórdia da Bahia, Hospital Santa Izabel.

- Eriko Vinhaes, médico otorrinolaringologista, preceptor do Departamento de Otorrinolaringologia da Santa Casa de Misericórdia da Bahia, Hospital santa Izabel

- Eduardo Ramos, médico patologista, professor adjunto do Departamento de Patologia e Medicina Legal da Universidade Federal da Bahia, pesquisador do Centro de Pesquisa Gonçalo Moniz –Fiocruz/BA.

- Washington Luís Conrado dos Santos, médico Patologista, pesquisador do Centro de Pesquisa Gonçalo Moniz-Fiocruz/BA.

- Aldina Barral, médica Patologista, professora do Departamento de Patologia e Medicina Legal da Universidade Federal da Bahia, pesquisadora do Centro de Pesquisa Gonçalo Moniz –Fiocruz/BA.

- Valéria de Matos Borges, professora permanente da Pós-Graduação em Patologia da Universidade Federal da Bahia, pesquisadora do Centro de Pesquisa Gonçalo Moniz-Fiocruz/BA.

- Viviane Sampaio Boaventura de Oliveira, médica Otorrinolaringologista, preceptora do Departamento de Otorrinolaringologia da Santa Casa de Misericórdia da Bahia, Hospital Santa Izabel, professora adjunta do Departamento de Patologia e Medicina Legal da Universidade Federal da Bahia.

Instituições Participantes

UNIVERSIDADE FEDERAL DA BAHIA
- Faculdade de Medicina da Bahia (FMB-UFBA)

FUNDAÇÃO OSWALDO CRUZ (FIOCRUZ)
- Centro de Pesquisas Gonçalo Moniz - Bahia
- Departamento de Imunoparasitologia (LIP)
- Departamento Integrado de Microbiologia e Imunorregulação (LIMI)
- Serviço de Histotecnologia

SANTA CASA DE MISERICORDIA DA BAHIA
- Hospital Santa Izabel
- Serviço de Otorrinolaringologia

Sumário

ÍNDICE DE TABELAS E GRÁFICOS..... 02

LISTA DE ABREVIAÇÕES..... 03

RESUMO..... 04

INTRODUÇÃO..... 05

METODOLOGIA..... 07
1. Pacientes e Considerações éticas..... 07
2. Amostra de Pólipo..... 07
3. Contagem diferencial de células e avaliação da fibrose tecidual..... 07
4. Estudo imuno-histoquímico..... 08
5. Quantificação de células e área marcada..... 08
6. Análise estatística..... 08

RESULTADOS..... 09
1. Características Clínicas dos Pacientes com Polipose Nasal..... 09
2. Celularidade e Fibrose Tecidual do Pólipo Nasal antes e após o tratamento..... 09
3. Expressão de IL-17, IL-6 e TGF-β no Pólipo Nasal antes e após o tratamento com corticóide..... 11
4. Correlação entre a expressão de citocinas, percentual de células inflamatórias e fibrose tecidual no pólipo nasal..... 13

DISCUSSÃO..... 14

SUMMARY..... 17

REFERÊNCIAS BIBLIOGRÁFICAS..... 18

ANEXOS..... 21
1. Termo de consentimento livre e esclarecido..... 21
2. Questionário clínico-epidemiológico..... 22
3. Parecer do comitê de ética..... 23

Índice de Tabelas e Gráficos

Tabela 01. Sistema de Estadiamento Lund-Mckay..... 05

Tabela 02. Anticorpos utilizados na imuno-histoquímica..... 08

Tabela 03. Características clínica dos pacientes com polipose nasal..... 09

Figura 01. Infiltrado inflamatório e fibrose tecidual do pólipo nasal..... 10

Tabela 04. Expressão de células inflamatórias e fibrose tecidual..... 11

Figura 02. Expressão de IL-17 e citocinas indutoras no pólipo nasal..... 12

Tabela 05. Expressão de citocinas Th17..... 13

Figura 03. Correlação entre a expressão de citocinas, percentual de células inflamatórias e fibrose tecidual de pacientes com polipose nasal..... 14

Lista de Abreviações

AAS: Ácido Acetilsalicílico

Células Treg: Células T regulatória/*T regulatory cells*

DAB: Diaminobendizina

FIOCRUZ: Fundação Oswaldo Cruz

GR: Receptor de glicocorticóide/*Glicocorticoid receptor*

HE: Hematoxilina e Eosina

IFN-γ: Interferon-γ/*Interferon-γ*

IL: Interleucina

LIMI: Laboratório Integrado de Microbiologia e Imunoreguação

MMP: Metaloproteinase de Matriz/*Matrix metalloproteinases*
Células Th: Células T auxilianres/T helper cells

M*d*: Mediana

PIFG: Picrossírius com *"Fast Green"*

PBS: Tampão Fosfato-salino/*Phosphate buffered saline*

Rantes: Citocina regulada sob ativação, expressa e secretada por células T normais/*regulated and normal T cell expressed and secreted*

TA: Temperatura ambiente

TC: Tomografia computadorizada

TGF-β: Fator de Crescimento Transformador-β/*Transforming growth factor-β*

TIMP: Inibidor tecidual de metaloproteinase/*Tissue inhibitor of metalloproteinases*

TNF-α: Fator de necrose tumoral-α/*Tumor necrosis factor-α*

Tto: Tratamento

VIQ: Variação interquartil

Resumo

Título: Efeito do corticóide sistêmico na síntese de citocinas Th17 na polipose nasal.

A polipose nasal é uma doença inflamatória crônica da mucosa, de etiologia desconhecida, caracterizada pela presença de diferentes tipos celulares, como eosinófilos, neutrófilos e linfócitos T. Poucos trabalhos descrevem a presença de IL-17 nessa lesão, e o papel da resposta Th17 no desenvolvimento da inflamação ainda não está esclarecido. Nossa hipótese é de que as células Th17 estão envolvidas na patogênese da polipose nasal. Para isso, obtivemos amostras de pólipo nasal de seis pacientes, antes e após o tratamento com corticosteróide oral. Após análise dos aspectos clínicos, caracterizamos as amostras quanto à celularidade e fibrose tecidual e verificamos por imuno-histoquímica a expressão de IL-17, IL-6 e TGF-β antes e após a terapia. Os pacientes apresentaram, em comum, quadro de obstrução nasal, espirro, redução/perda do olfato e prurido. Ao avaliar características histológicas, observamos uma tendência a redução da mediana (variação interquartil) do percentual de eosinófilos, de 38% (24,3-49,7) para 16,9% (3,9-36,8), e linfócitos, de 36,8% (32,9-38,2) para 29,4% (23,4-37,4), após o tratamento. Associado a isso, verificamos o aumento de fibroblastos, de 10% (4,6-18,4) para 33% (25,8-38,1), e fibrose tecidual, de 24,2% (10,7-38,75) para 55,4% (41,6-65,4), após a terapia. Observamos, também, que após o tratamento houve uma tendência redução no percentual de IL-17, de 12,8 (9,4-16,1) para 8,3 (5-10,9); TGF-β, de 5,6 (3,9-5,9) para 4,1 (3-5) ; e IL-6, de 6,6 (5,7-7,1) para 4,5 (2,4-6,3). Esses resultados sugerem que a resposta Th17 pode estar envolvida na patogênese da polipose nasal, e a modulação dessa resposta pode ser uma estratégia terapêutica.

Palavra Chave: Pólipo Nasal, Resposta Th17, Corticóide.

INTRODUÇÃO

A polipose nasal é uma doença inflamatória da mucosa nasal, de etiologia desconhecida, com incidência de um a quatro por cento na população mundial, acometendo principalmente adultos (1). Os pacientes com obstrução nasal causada pela polipose freqüentemente apresentam rinossinusite bacteriana de repetição, principalmente na região etmoidal, por comprometimento dos orifícios de drenagem desses seios paranasais. Além disso, podem apresentar cefaléia, anosmia (perda do olfato), hiposmia (redução do olfato), esternutos (espirros), prurido e descarga nasal posterior (2, 3).Pode associar-se a condições infecciosas,anormalidades anatômicas e genéticas, atopia e intolerância ao ácido acetilsalicílico (AAS) (4). O diagnóstico da doença é clínico (3), pela visualização dos pólipos no exame físico ou na endoscopia nasal (5). A tomografia computadorizada (TC) auxilia na programação cirúrgica e é utilizada para classificação da doença pelo sistema de estadiamento de Lund-Mckay (Tabela 01) (6-8). Quanto maior a pontuação, maior a gravidade da polipose nasal, com valor máximo de 24 pontos.

Tabela 01. Sistema de Estadiamento Lund-Mckay

Seios paranasais	Direito	Esquerdo
Maxilar0, 1, 2		
Etmóide anterior0, 1, 2		
Etmóide posterior0, 1, 2		
Esfenóide0, 1, 2		
Frontal0, 1, 2		
Complexo óstio-meatal0* ou 2*		
Pontos totais para cada lado		

0 = sem anormalidades; 1 = opacificação parcial; 2 = opacificação total
0* = não-ocluído e 2* = ocluído

O tratamento inicial para polipose é clínico, com corticosteróide tópicos ou sistêmicos, que promovem a redução do tamanho do pólipo nasal e conseqüente melhora da intensidade dos sintomas (2, 3). Por sua atividade anti-inflamatória e anti-edematosa, o corticosteróide sistêmico no pré-operatório melhora as condições do campo cirúrgico e facilita a eliminação de secreções. O corticosteróide tópico utilizado tanto no pré quanto no pós-operatório auxilia no controle do crescimento do pólipo (3, 9, 10). A persistência dos sintomas após o período mínimo de tratamento de 3 meses indica falha terapêutica e necessidade de cirurgia (3, 11). Entretanto,a despeito do tratamento clínico ou cirúrgico freqüentemente há recorrência da polipose nasal (3).

A inflamação crônica é fator central na patogênese da polipose nasal, com aumento da expressão de citocinas pró-inflamatórias (IL-1β, IL-6 e TNF-α), quimiocinas (IL-8 e RANTES) e metaloproteinases de matriz (MMP-7 e MMP9), além da redução do inibidor tecidual de metaloproteinase (TIMP-1) em comparação com mucosa normal (3, 12, 13). A produção desses mediadores e fatores quimiotáticos está relacionada a intensa infiltração de células inflamatórias, principalmente eosinófilos que predominam em 80% dos espécimes cirúrgicos (2, 14). O recrutamento dos eosinófilos é mediado pela eotaxina, uma quimiocina produzida a partir da expressão local de IL-4, IL-5 e TNF-α (15). Além de eosinófilos, há recrutamento de linfócitos, principalmente TCD8+, que, assim como os outros linfócitos locais, apresentam fenótipo de células de memória ativadas (16-18). Tanto linfócitos Th1, com produção de IFN-γ e IL-2, quanto Th2, que produzem IL-4 e IL-5 (19), compõem o infiltrado inflamatório na polipose nasal, indicando um perfil misto de linfócitos Th1 e Th2 (20). Além dessas células,fibroblastos (3), macrófagos (21), plasmócitos e neutrófilos (22) também participam do processo inflamatório no pólipo nasal. Contudo, os mediadores responsáveis pela inflamação crônica da mucosa na polipose nasal ainda continua incerto.

Em 2005, foi descrito tanto em humanos como no modelo experimental, um novo subtipo de linfócitos T, denominado Th17 (23). Esse subtipo é caracterizado pela produção elevada de IL-17, uma citocina pró-inflamatória, envolvida na patogênese de doenças crônicas e auto-imunes como artrite reumatóide, psoríase e doença de Crohn, aumentando a produção de TNF-α, IL-1β e IL-8 (24-27). A presença de TGF-β e IL-6 no tecido pode induzir a diferenciação dessa subpopulação de linfócitos T auxiliares em camundongos. Na ausência de IL-6, é descrito que o TGF-β promove a diferenciação de linfócitos T auxiliares em células T regulatórias (28). Em humanos, além dessas citocinas, a presença de IL-1β e IL-23 parece necessária, respectivamente, para formação e manutenção do clone Th17 (29).

Células Th17 foram recentemente identificadas na polipose nasal mas seu envolvimento na patogênese ainda não está esclarecido(30, 31). Nesse estudo pretendemos investigar a resposta Th17 em pacientes com polipose nasal antes e após o tratamento com corticosteróide oral.

METODOLOGIA

Pacientes e Considerações éticas

Foram selecionados pacientes do ambulatório de otorrinolaringologia do Hospital Santa Izabel com diagnóstico de polipose nasal, com indicação de cirurgia e sem história de tratamento com corticóide tópico e/ou sistêmico há pelo menos 3 meses. Os pacientes preencheram o questionário com dados sobre a identificação, história clínica e resultado de exames complementares (Anexo I). Foram excluídos pacientes com idade inferior a 18 anos, portadores de doença imunossupressora ou que estivessem em tratamento com drogas imunossupressoras. Pacientes portadores de intolerância a aspirina, broncoespasmos e/ou asma também foram excluídos do estudo, pois apresentam características clínicas distintas, com diferente resposta a terapêutica ao corticoide. O diagnóstico clínico foi feito por rinoscopia anterior e nasofibroscopia, e confirmado por exame histopatológico. O estudo foi aprovado pelo comitê de ética do Hospital Santa Izabel (Anexo II) e os pacientes confirmaram sua aceitação em participar da pesquisa através da assinatura de termo de consentimento livre e esclarecido.

Amostra de Pólipo

Foram coletadas duas amostras de pólipo de cada paciente, sendo a primeira no momento do diagnóstico e a segunda durante a cirurgia, após o tratamento pré-operatório com corticosteróide sistêmico e antibiótico por 5 dias. Os fragmentos do pólipo nasal dos seis pacientes antes e após o tratamento foram mantidos em RPMI gelado e criopreservados em nitrogênio líquido no Laboratório Integrado de Microbiologia e Imunorregulação (LIMI), na Fundação Oswaldo Cruz (FIOCRUZ-BA). As amostras de quatro dos seis pacientes foram, também, conservadas em formalina (10%) para estudo morfológico.

Contagem diferencial de células e avaliação da fibrose tecidual

Foi realizada a contagem diferencial de fibroblastos e células inflamatórias (eosinófilo, neutrófilo, linfócitos T, macrófago e plasmócito) em secções de pólipo nasal parafinizado, contra-corados com hematoxilina e eosina (HE), através de análises morfológicas por um observador. A quantificação da área marcada foi realizada utilizando o programa Image-Pro Plus 6.3.A área fibrótica foi determinada após contra-coloração com picrossírius e verde luz (PIFG).

Estudo imuno-histoquímico

A expressão das citocinas IL-17, TGF-β e IL-6 foi avaliada em amostras criopreservadas . Secções congeladas de 4μm de espessura foram fixados com acetona gelada por 20 minutos e bloqueadas usando peróxido de hidrogênio a 3% por 20 minutos, na temperatura ambiente (TA). Posteriormente as lâminas foram lavadas com tampão-fosfato (PBS 1X) e incubadas com leite desnatado a 3% por 60 minutos, seguida de incubação com anticorpo primário "overnight" a 4°C (Tabela 02). Após 20 minutos em temperatura ambiente e lavagem com tampão-fosfato, foram adicionados os anticorpos secundários Advance HRP (Tabela 02), conforme protocolo do fabricante. Por fim, foi feito a revelação com DAB e contra-coração com hematoxilina de Harris.

Tabela 02. Anticorpos utilizados na imuno-histoquímica

Anticorpo Primário	Concentração/ Diluição	Espécie	Fabricante/ No. Catálogo	Anticorpo Secundário – Fabricante
IL-17	4 μg/ml 1:50	Coelho	Santa Cruz 7927	Advance HRP (Enzyme e Link) – DAKO
TGF-β	2 μg/ml 1:50	Coelho	Santa Cruz 7927	Advance HRP (Enzyme e Link) – DAKO
IL-6	25 μg/ml 1:20	Camundongo	R&D MAB2061	Advance HRP (Enzyme e Link) – DAKO

Quantificação de células e área marcada

Foram obtidas imagens digitais das secções em 5 campos no aumento de 400x, capturadas usando microscópio Nikon E600 e câmara digital Q-Color 1 Olympus. Em seguida, foram quantificadas as células ou a área marcada (em caso de marcação extracelular) utilizando programa Image-Pro Plus 6.3 e o resultado foi expresso em mediana do percentual de células/campo ou área marcada/campo ± desvio padrão.

Análise estatística

Os dados foram representados com a mediana e analisados estatisticamente pelo teste Wilcoxon ou teste de regressão linear simples com nível de significância de $p < 0.05$ através dos programas Bioestat 5.3 e Graphpad Prism 5.

RESULTADOS

Características Clínicas dos Pacientes com Polipose Nasal

Todos os pacientes eram do sexo masculino, com idade de 39,6±11,4 anos. Todos os pacientes apresentavam obstrução nasal, esternutos e prurido, alem de perda ou redução do olfato. A média do estadiamento de Lund-Mckay foi de 14,7±5,8. Dois pacientes apresentaram teste cutâneo positivo para alérgenos inalatórios, mas nenhum deles relatou história de tabagismo, intolerância a AAS, asma ou broncoespasmo (Tabela 03).

Tabela 03. Característica clínica dos pacientes com polipose nasal

Sexo	
Masculino	6 (100%)
Idade	
Média (±DP)	39,6 (±11,4)
Sintomas	
Obstrução	6 (100%)
Esternuto	6 (100%)
Prurido	6 (100%)
Hiposmia	5 (83,3%)
Coriza	4 (66,6%)
Dor/Sensação de cabeça pesada	2(33,3%)
Cacosmia	2 (33,3%)
Anosmia	1 (16,6%)
Lund Mackay	
Média (±DP)	14,7 (±5,8)
Teste Alérgico Positivo para Inalantes*	2(33,3%)

DP: Desvio Padrão.

*Para pelo menos um desses alérgenos: poeira, fungos, ácaros, *Blomia tropicalis*, epitélio de cão/gato, aves e tabaco.

Celularidade e Fibrose Tecidual do Pólipo Nasal antes e após o tratamento.

A celularidade do pólipo nasal foi avaliada através da contagem diferencial de células inflamatórias (eosinófilos, neutrófilo, plasmócito, linfócitos T, macrófago e fibroblastos) e a fibrose tecidual através da graduação do percentual de área marcada por picrossírio (Figura 1; Tabela 04). Houve uma tendência à redução do percentual de eosinófilos (Figuras 1A, B e E) e linfócitos (Figuras 1A, B e E), acompanhado de aumento da freqüência de fibroblastos (Figuras 1A, B e E) e da área de fibrose tecidual (Figuras 1C, D e E) após o uso de corticosteróide oral. Ao contrário do esperado, um

dos pacientes em estudo apresentou aumento do percentual de eosinófilos, e redução do percentual de fibroblastos e da área de fibrose após a terapia. Poucos neutrófilos, plasmócitos e macrófagos foram identificados no infiltrado inflamatório antes (11,9**%** ±6,7) e após (13,8% ±6,6) o tratamento com corticosteróide oral.

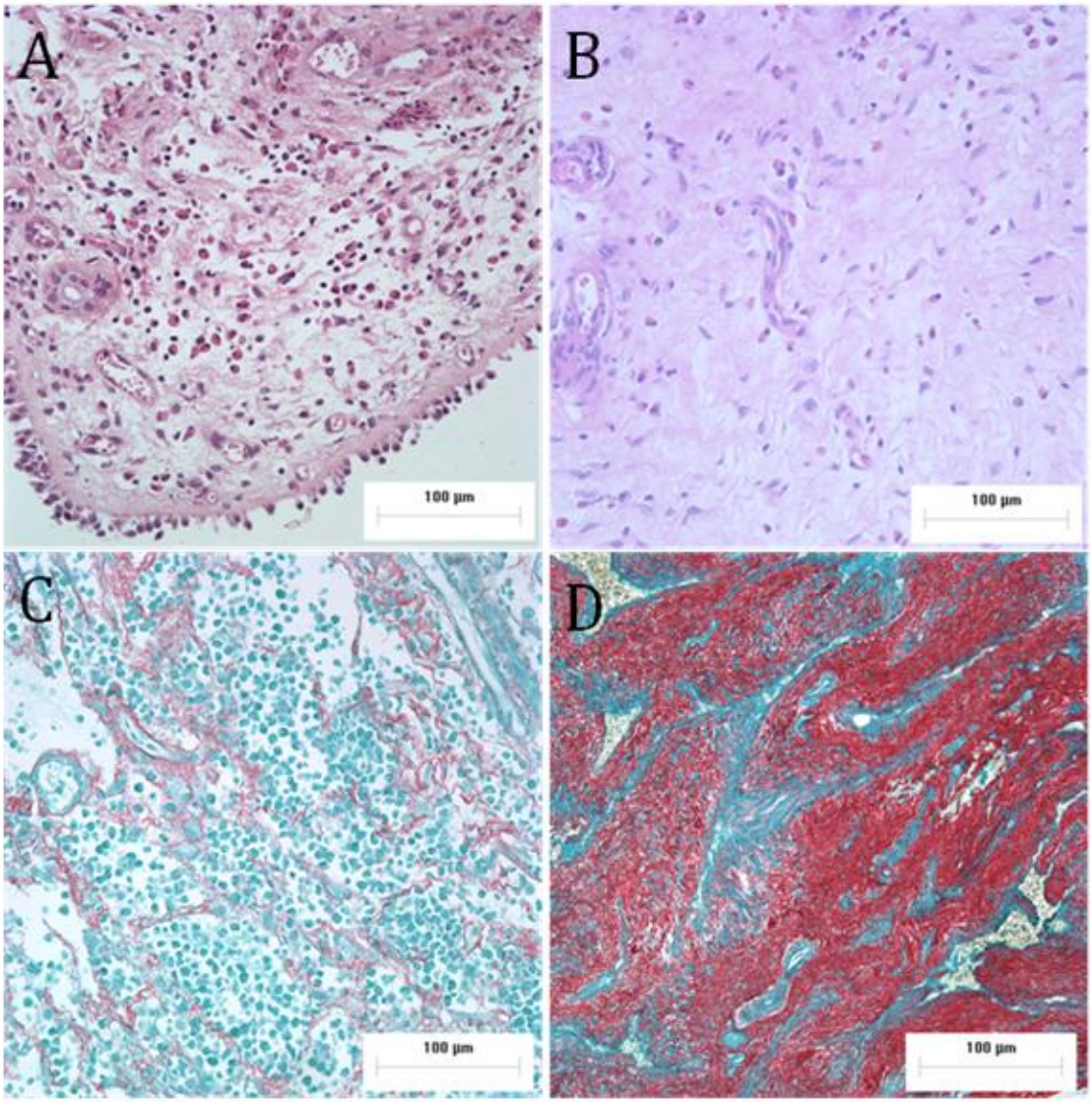

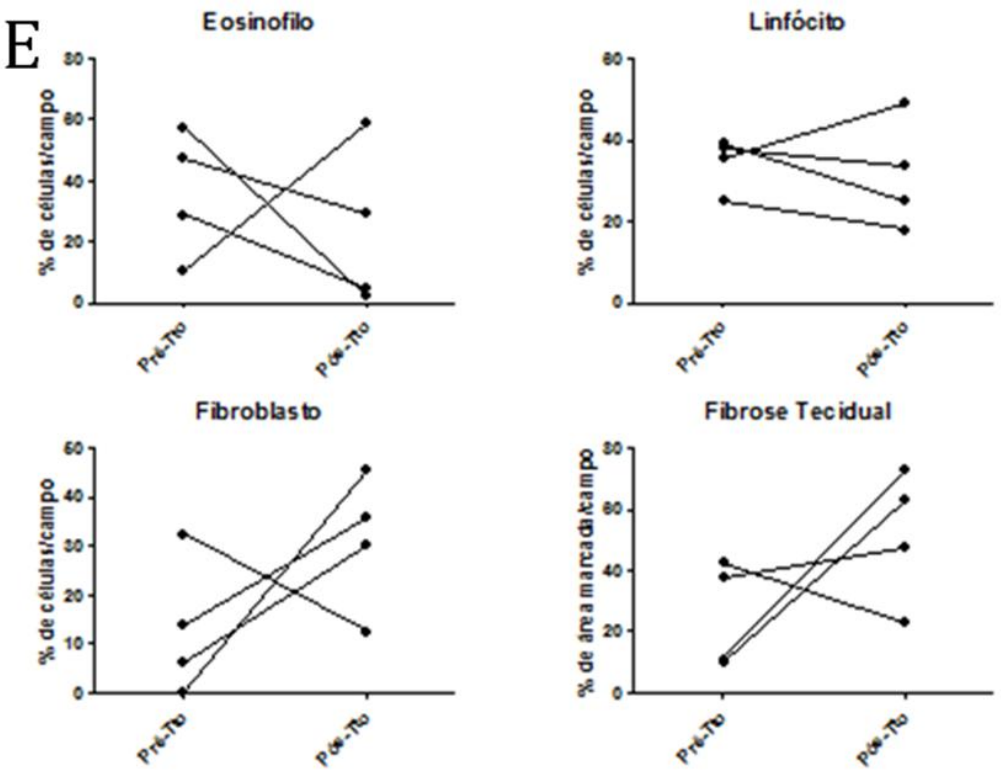

Figura 1. Infiltrado inflamatório e fibrose tecidual do pólipos nasal.(A-D) Estudo histológico de amostras parafinizada de pólipo nasal corado com HE (A e B) ou PIFG (C e D) antes (A e C) e após (B e D) o tratamento com corticosteróide oral. (E) Percentual de eosinófilos, linfócitos e fibroblastos obtidos através de contagem diferencial de células inflamatória e área de fibrose tecidual antes (pré-tto) e após (pós-tto) a terapia. Todas imagens foram obtidas no aumento de 400x.

Tabela 04. Expressão de células inflamatórias e fibrose tecidual

	Pré-Tto - M*d* (VIQ)	Pós-Tto –M*d*(VIQ)	Valor de p
Eosinófilos	38 (24,3-49,7)	16,9 (3,9-36,8)	0,62
Linfócitos	36,8 (32,9-38,2)	29,4 (23,4-37,4)	0,62
Fibroblastos	10 (4,6-18,4)	33 (25,8-38,1)	0,25
Fibrose Tecidual	24,2 (10,7-38,75)	55,4 (41,6-65,4)	0,37

Tto=Tratamento; M*d*=Mediana; VIQ=Variação Interquartil.

Expressão de IL-17, IL-6 e TGF-β no Pólipo Nasal antes e após o tratamento com corticóide.

Foi avaliada a expressão de IL-17, IL-6 e TGF-β através de imuno-histoquímica (Figura 02; Tabela 05). Após o tratamento há uma tendência a redução da expressão de IL-17 (Figura 2A, B e G) e de TGF-β (Figura 2C, D e G). A expressão de IL-6 foi mantida ou reduzida nos pólipos tratados (Figura 2E, F e G). Em nenhuma das três condições foi detectada marcação específicacom o isotipo (dados não mostrados).

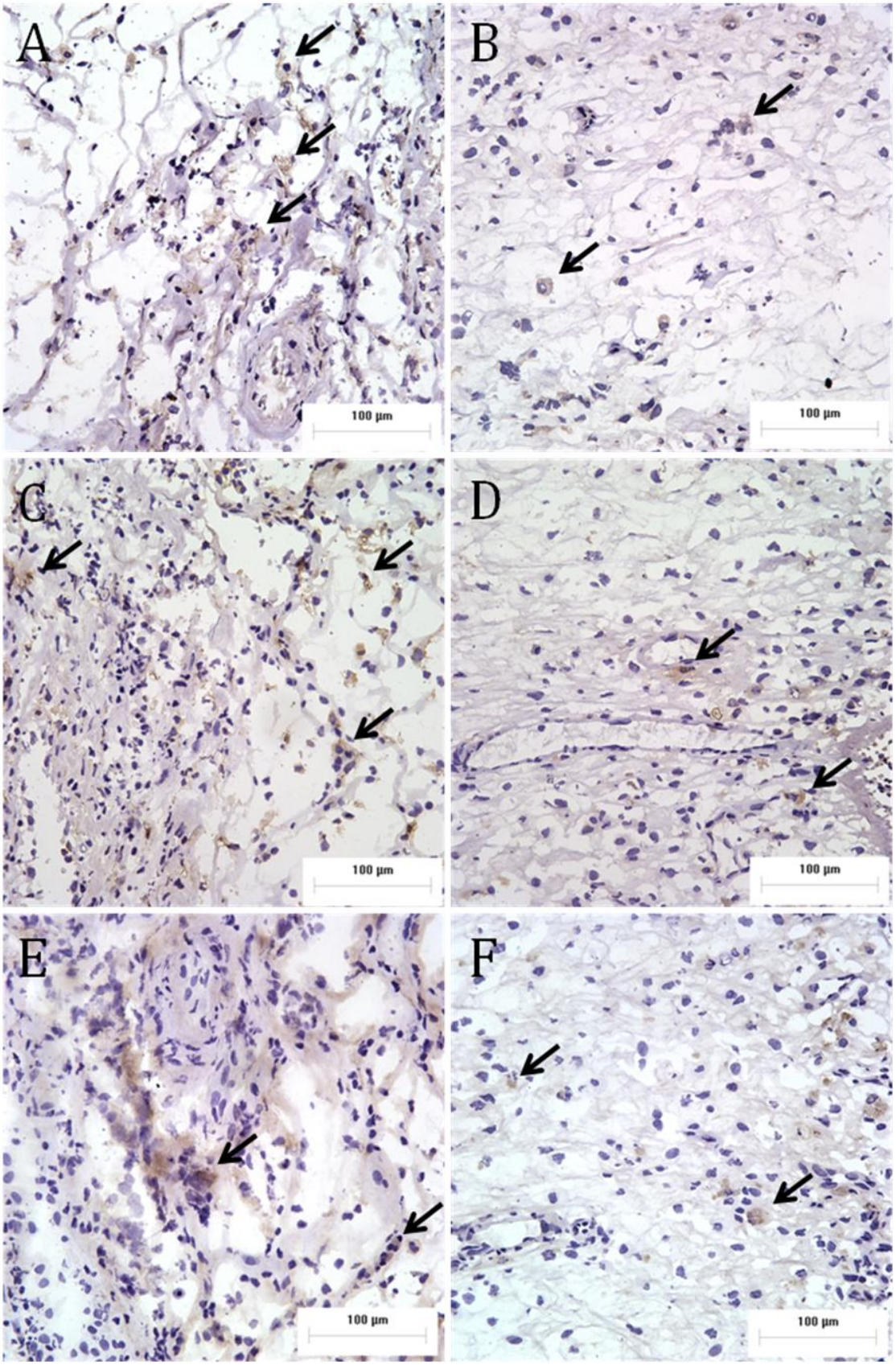
A
B
C
D
E
F
100 µm
100 µm
100 µm
100 µm
100 µm
100 µm

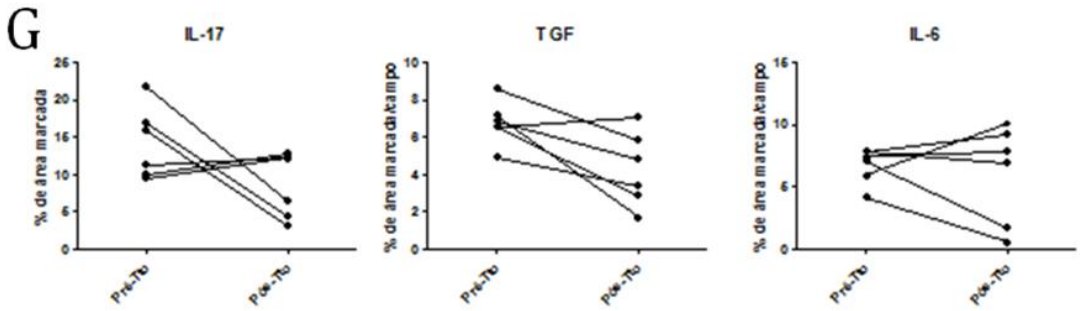

Figura 2. Expressão de IL-17 e citocinas indutoras no pólipo nasal.(A-F)Estudo imunohistoquímico de amostras criopreservadas de pólipo nasal marcado para IL-17 (A e B – setas), IL6 (C e D – setas) e TGF-β (E e F - setas) antes (A, C e E) e após (B, D e F) o tratamento com corticosteróide oral. (G) Percentual de área marcada para IL-17, TGF-β e IL-6 antes e após o tratamento com corticosteróide oral (p>0,05 para todas citocinas). Todas as imagens foram obtidas no aumento de 400x.

Tabela 05. Expressão de citocinas Th17

	Pré-Tto - M*d* (VIQ)	Pós-Tto - M*d* (VIQ)	Valor de p
IL-17	12,8 (9,4-16,1)	8,3 (5-10,9)	0,34
IL-6	6,6 (5,7-7,1)	4,5 (2,4-6,3)	0,16
TGF-β	5,6 (3,9-5,9)	4,1 (3-5)	0,25

Tto=Tratamento; M*d*=Mediana; VIQ=Variação Interquartil.

Correlação entre a expressão de citocinas, percentual de células inflamatórias e fibrose tecidual no pólipo nasal.

Houve uma correlação positiva entre o percentual de eosinófilos e a expressão de IL-17 (Figura 3A) e entre a infiltração de fibroblastos e o grau de fibrose tecidual (figura 3D). Entretanto, não houve correlação entre a expressão de IL-17 e TGF-β (Figura 3B), entre a expressão de IL-17 e IL-6 (Figura 3C) ou entre a infiltração de fibroblastos e a expressão de TGF-β (Figura 3E).

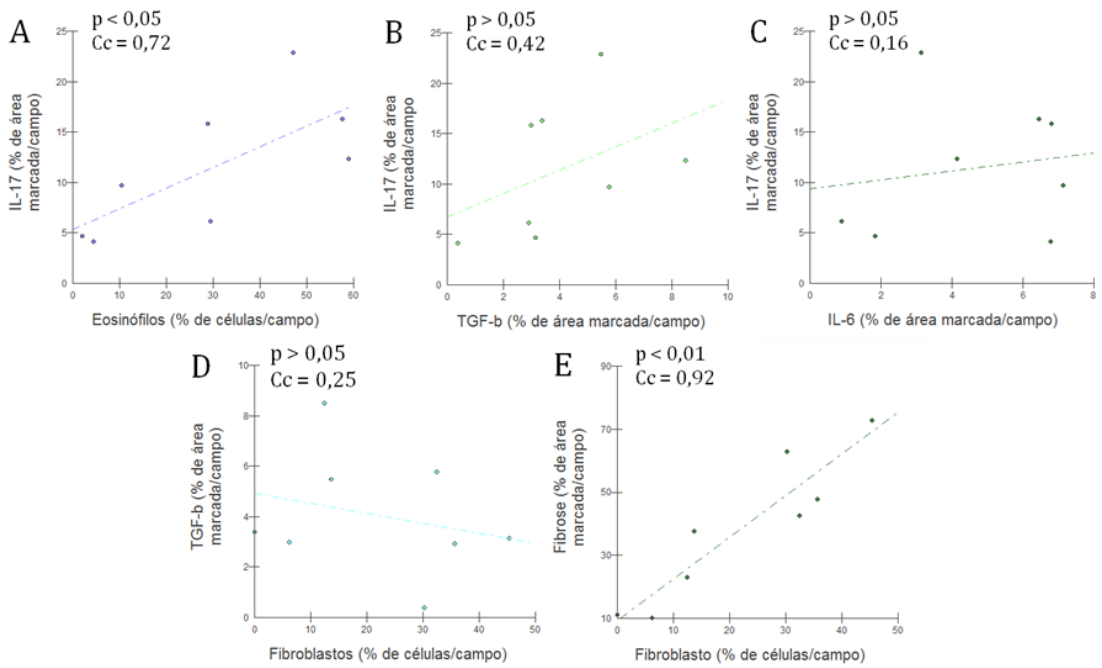

Figura 3. Correlação entre a expressão de citocinas, percentual de células inflamatórias e fibrose tecidual de pacientes com polipose nasal. (A-E) Estudo de regressão linear simples entre eosinófilos e IL-17 (A; p<0,05), TGF-β e IL-17 (B), IL-6 e IL-17 (C), fibroblastos e TGF-β (D) e fibroblastos e TGF-β (E; p<0,01). Os resultados foram expressos em coeficiente de correlação (Cc) e foi estabelecida significância estatística para p<0,05.

DISCUSSÃO

Demonstramos que após o tratamento com corticosteróide houve tendência a redução na expressão de IL-17, IL-6 e TGF-β. A IL-17 é a citocina efetora da resposta imune Th17, considerada um pontente agente pró-inflamatório (29). Esses dados nos sugere que resposta Th17 pode estar contribuindo para a patogênese da polipose nasal e, que se confirmada, a sua modulação pode ser uma estratégia terapêutica para o tratamento da doença. Apesar de ter sido estudado um pequeno número de pacientes, acreditamos que o aumento do "n" poderá estabelecer significância estatística para nossos achados.

O TGF-β é uma citocina conhecida por seu efeito anti-inflamatório mas, na presença de IL-6, contribui para a formação do clone Th17 (29). Isoladamente, TGF-β promove a diferenciação em células T regulatória (Treg), que estão relacionadas com o processo de cicatrização e resolução da inflamação (28). Nesse trabalho, após o tratamento com corticóide houve tendência a redução da expressão de TGF-β sem

alteração ou pouca redução na expressão de IL-6 no tecido. A quantificação de células T regulatórias antes e após a terapia pode ser uma forma de avaliar a participação dessas células na polipose nasal e o desvio na diferenciação de clones Th17. Além disso, nossos resultados demonstram que houve uma maior correlação de IL-17 com TGF-β (Figura 3B), do que IL-6 (Figura 3C), sugerindo que a redução dessa citocina pode ser suficiente para reduzir a expressão da IL-17 na polipose nasal.

Houve tendência de redução na freqüência de eosinófilos e linfócitos, além de aumento de fibroblastos e do percentual de fibrose tecidual. Além de células Th17, eosinófilos também podem secretar IL-17 (32)e o tratamento pode induzir a apoptose tanto de linfócitos, como de eosinófilos(33). É possível que a redução do percentual de linfócitos e, principalmente, eosinófilos nos pólipos desse paciente após o tratamento contribua para a menor expressão de IL-17. Reforçando essa hipótese, nossos dados mostram que existe correlação positiva entre o percentual de eosinófilos e expressão de IL-17 (figura 3A). Contudo, para confirmar essa hipótese, seria necessário a avaliação da co-localização de eosinófilos e IL-17. A presença da IL-17 no tecido favorece a expressão de MMP9 e MMP7, proteinases envolvidas no remodelamento da matriz extracelular (3, 34). A sua redução de expressão, portanto, promove diretamente o depósito de colágeno e aumento do percentual de fibroblastos (33, 35). Assim, nos pólipos tratados a aparente redução da expressão de IL-17 pode ter contribuído para a menor infiltração de eosinófilos e o aumento do percentual de fibroblastos e a fibrose tecidual.

Foi demonstrado que neutrófilos são as células predominantes em alguns tipos de pólipos e que, junto com plasmócitos e macrófago, podem ter papel importante na resposta inflamatória local(5). Nesse trabalho, apesar de detectarmos a presença de IL-17, citocina envolvida no recrutamento de neutrófilos, o percentual dessas células no infiltrado inflamatório foi pequeno. Essas células parecem ter papel secundário na patogênese dos pólipos eosinofílicos e múltiplos fatores podem estar regulando o seu recrutamento nesse tecido.

Os fibroblastos apresentam papel importante na remodelação tecidual. É descrito que TGF-β pode modular a função dessas células, favorecendo o recrutamento de eosinófilos e o depósito de fibras colágenas (20). De acordo com nossos resultados, apesar do aumento do percentual de fibroblastos após o tratamento, a redução de TGF-β poderia estar relacionada com a redução do recrutamento de eosinófilos. Ao contrário do que esperamos, a redução do TGF-β se correlacionou inversamente com o percentual

de fibroblastos (Figura 3D). Por outro lado, observamos que houve correlação positiva, e estatisticamente significante, entre o percenutal de fibroblastos e o percentual de fibrose tecidual (Figura 3E), sugerindo que pequenas quantidades de TGF-β podem ser suficientes para induzir a fibrose tecidual e/ou outros fatores podem estar envolvidos no estímulo de fibroblastos para deposição de fibras colágenas.

Curiosamente, após o tratamento um paciente apresentou aumento da expressão de IL-17 e citocinas indutoras, além de diferença no perfil celular e grau de fibrose tecidual em comparação com os demais. Essas variações de resposta ao corticóide podem ser justificadas pela expressão de tipos distintos do seu receptor em diferentes tecidos. É descrito que a ação de corticosteróide é dependente do tipo de receptor (GR) em que o corticóide atue, sendo o GR-α relacionado a susceptibilidade e o GR-β à resistência ao fármaco (3, 33, 36). O aumento da expressão de GR-β tem sido descrito no tecido de polipose nasal, favorecendo o recrutamento de células inflamatórias (37). Clinicamente, esse paciente difere da maioria do grupo estudado por apresentar teste alérgico para inalantes positivo. Apesar de alguns estudos indicarem que esse fator não tenha influência sobre o perfil celular e resposta ao tratamento para o paciente (19), outros apontam que existem perfis de subpopulações de linfócitos T diferentes em pacientes atópicos e não atópicos (38).

Nossos resultados sugerem que o tratamento com corticosteróide pode promover redução da IL-17 e citocinas indutoras, acompanhada de uma alteração do perfil inflamatório do pólipo, reduzindo o percentual de eosinófilos e linfócitos e aumentando fibroblastos. A análise de um número maior de pacientes é fundamental para a confirmação desses achados.

Abstract

Title: Effect of systemic corticosteroids on synthesis of Th17 cytokine in nasal polyposis.

The nasal polyposis is a chronic inflammatory disorder of unknown ethiology characterized by infiltration of many different cell types such as eosinophils, T cells and neutrophils. Although the contribution of Th1 and Th2 cells to the pathogenesis this disease has been widely described, the role of Th17 cells remains unclear. Our hypothesis is that Th17 cells are involved in the pathogenesis of nasal polypss. We obtained lesion samples from six patients before and after treatment with oral corticosteroids. After analyzing clinical aspects, we quantified the percentage of inflammatory cells and tissue fibrosis. The expression of IL-17, the main Th17 cytokine, as well as IL-6 and TGF- β (cytokines involved in Th17differentiation) were evaluated by immunohistochemistry. All patients presented nasal obstruction, sneeze, itch and olfactory dysfunction. Histological analysis demonstrated a tendency toward a reduction in the number of eosinophils (38% vs 16,9%), and T cells (36,8% vs 29,4%) after oral corticosteroid treatment. In addition, the percentage of fibroblasts and tissue fibrosis tended to decrease after treatment (10% vs 33% and 24,2% vs 55,4%, respectively). Furthemore, after corticosteroids treatment the expression of IL-17, TGF-β and IL-6 tended to decrease (12,8 to 8,3; 5,6 to 4,1; and , 6,6 to 4,5, respectively). Together these results suggest that the Th17 response may be involved in the pathogenesis of nasal polyposis.

Key words: Nasal Polyps, Th17 response, corticosteroid

BIBLIOGRAFIA

1. Bateman ND, Fahy C, Woolford TJ. Nasal polyps: still more questions than answers. J Laryngol Otol. 2003;117(1):1-9. Epub 2003/02/20.
2. DeMarcantonio MA, Han JK. Nasal polyps: pathogenesis and treatment implications. Otolaryngol Clin North Am. 2011;44(3):685-95, ix. Epub 2011/05/31.
3. Fokkens W, Lund V, Mullol J. European position paper on rhinosinusitis and nasal polyps 2007. Rhinol Suppl. 2007(20):1-136. Epub 2007/09/12.
4. Kirtsreesakul V. Update on nasal polyps: etiopathogenesis. J Med Assoc Thai. 2005;88(12):1966-72. Epub 2006/03/08.
5. Fokkens W, Lund V, Mullol J. EP3OS 2007: European position paper on rhinosinusitis and nasal polyps 2007. A summary for otorhinolaryngologists. Rhinology. 2007;45(2):97-101. Epub 2007/08/22.
6. Hopkins C, Browne JP, Slack R, Lund V, Brown P. The Lund-Mackay staging system for chronic rhinosinusitis: how is it used and what does it predict? Otolaryngol Head Neck Surg. 2007;137(4):555-61. Epub 2007/10/02.
7. Lund VJ, Kennedy DW. Staging for rhinosinusitis. Otolaryngol Head Neck Surg. 1997;117(3 Pt 2):S35-40. Epub 1997/10/23.
8. Lund VJ, Mackay IS. Staging in rhinosinusitus. Rhinology. 1993;31(4):183-4. Epub 1993/12/01.
9. Dufour X, Bedier A, Ferrie JC, Gohler C, Klossek JM. Diffuse nasal polyposis and endonasal endoscopic surgery: long-term results, a 65-case study. Laryngoscope. 2004;114(11):1982-7. Epub 2004/10/29.
10. Sieskiewicz A, Olszewska E, Rogowski M, Grycz E. Preoperative corticosteroid oral therapy and intraoperative bleeding during functional endoscopic sinus surgery in patients with severe nasal polyposis: a preliminary investigation. Ann Otol Rhinol Laryngol. 2006;115(7):490-4. Epub 2006/08/12.
11. Mullol J, Obando A, Pujols L, Alobid I. Corticosteroid treatment in chronic rhinosinusitis: the possibilities and the limits. Immunol Allergy Clin North Am. 2009;29(4):657-68. Epub 2009/11/03.
12. Watelet JB, Bachert C, Claeys C, Van Cauwenberge P. Matrix metalloproteinases MMP-7, MMP-9 and their tissue inhibitor TIMP-1: expression in chronic sinusitis vs nasal polyposis. Allergy. 2004;59(1):54-60. Epub 2003/12/17.
13. Bernstein JM. Update on the molecular biology of nasal polyposis. Otolaryngol Clin North Am. 2005;38(6):1243-55. Epub 2005/12/06.
14. Fan GK, Wang H, Takenaka H. Eosinophil infiltration and activation in nasal polyposis. Acta Otolaryngol. 2007;127(5):521-6. Epub 2007/04/25.
15. Yoshifuku K, Matsune S, Ohori J, Sagara Y, Fukuiwa T, Kurono Y. IL-4 and TNF-alpha increased the secretion of eotaxin from cultured fibroblasts of nasal polyps with eosinophil infiltration. Rhinology. 2007;45(3):235-41. Epub 2007/10/25.
16. Ryan MW, Davis LS. T cells in chronic rhinosinusitis with nasal polyposis. Curr Opin Otolaryngol Head Neck Surg. 2010;18(3):200-5. Epub 2010/02/26.
17. Sanchez-Segura A, Brieva JA, Rodriguez C. T lymphocytes that infiltrate nasal polyps have a specialized phenotype and produce a mixed TH1/TH2 pattern of cytokines. J Allergy Clin Immunol. 1998;102(6 Pt 1):953-60. Epub 1998/12/16.
18. Hao J, Pang YT, Wang DY. Diffuse mucosal inflammation in nasal polyps and adjacent middle turbinate. Otolaryngol Head Neck Surg. 2006;134(2):267-75. Epub 2006/02/04.
19. Bernstein JM, Ballow M, Rich G, Allen C, Swanson M, Dmochowski J. Lymphocyte subpopulations and cytokines in nasal polyps: is there a local immune

system in the nasal polyp? Otolaryngol Head Neck Surg. 2004;130(5):526-35. Epub 2004/05/13.
20. Pawankar R. Nasal polyposis: an update: editorial review. Curr Opin Allergy Clin Immunol. 2003;3(1):1-6. Epub 2003/02/13.
21. Claeys S, De Belder T, Holtappels G, Gevaert P, Verhasselt B, Van Cauwenberge P, et al. Macrophage mannose receptor in chronic sinus disease. Allergy. 2004;59(6):606-12. Epub 2004/05/19.
22. Van Zele T, Claeys S, Gevaert P, Van Maele G, Holtappels G, Van Cauwenberge P, et al. Differentiation of chronic sinus diseases by measurement of inflammatory mediators. Allergy. 2006;61(11):1280-9. Epub 2006/09/28.
23. Harrington LE, Hatton RD, Mangan PR, Turner H, Murphy TL, Murphy KM, et al. Interleukin 17-producing CD4+ effector T cells develop via a lineage distinct from the T helper type 1 and 2 lineages. Nat Immunol. 2005;6(11):1123-32. Epub 2005/10/04.
24. Beklen A, Ainola M, Hukkanen M, Gurgan C, Sorsa T, Konttinen YT. MMPs, IL-1, and TNF are regulated by IL-17 in periodontitis. J Dent Res. 2007;86(4):347-51. Epub 2007/03/27.
25. Paradowska A, Masliniski W, Grzybowska-Kowalczyk A, Lacki J. The function of interleukin 17 in the pathogenesis of rheumatoid arthritis. Arch Immunol Ther Exp (Warsz). 2007;55(5):329-34. Epub 2008/01/26.
26. Kapoor M, Martel-Pelletier J, Lajeunesse D, Pelletier JP, Fahmi H. Role of proinflammatory cytokines in the pathophysiology of osteoarthritis. Nat Rev Rheumatol. 2011;7(1):33-42. Epub 2010/12/02.
27. Oukka M. Th17 cells in immunity and autoimmunity. Ann Rheum Dis. 2008;67 Suppl 3:iii26-9. Epub 2008/12/17.
28. Kimura A, Kishimoto T. IL-6: regulator of Treg/Th17 balance. Eur J Immunol. 2010;40(7):1830-5. Epub 2010/06/29.
29. Korn T, Bettelli E, Oukka M, Kuchroo VK. IL-17 and Th17 Cells. Annu Rev Immunol. 2009;27:485-517. Epub 2009/01/10.
30. Shen Y, Tang XY, Yang YC, Ke X, Kou W, Pan CK, et al. Impaired balance of Th17/Treg in patients with nasal polyposis. Scand J Immunol. 2011;74(2):176-85. Epub 2011/03/08.
31. Van Bruaene N, Perez-Novo CA, Basinski TM, Van Zele T, Holtappels G, De Ruyck N, et al. T-cell regulation in chronic paranasal sinus disease. J Allergy Clin Immunol. 2008;121(6):1435-41, 41 e1-3. Epub 2008/04/22.
32. Saitoh T, Kusunoki T, Yao T, Kawano K, Kojima Y, Miyahara K, et al. Role of interleukin-17A in the eosinophil accumulation and mucosal remodeling in chronic rhinosinusitis with nasal polyps associated with asthma. Int Arch Allergy Immunol. 2010;151(1):8-16. Epub 2009/08/13.
33. Benson M. Pathophysiological effects of glucocorticoids on nasal polyps: an update. Curr Opin Allergy Clin Immunol. 2005;5(1):31-5. Epub 2005/01/12.
34. Molet SM, Hamid QA, Hamilos DL. IL-11 and IL-17 expression in nasal polyps: relationship to collagen deposition and suppression by intranasal fluticasone propionate. Laryngoscope. 2003;113(10):1803-12. Epub 2003/10/02.
35. Fernandes AM, Valera FC, Anselmo-Lima WT. Mechanism of action of glucocorticoids in nasal polyposis. Braz J Otorhinolaryngol. 2008;74(2):279-83. Epub 2008/06/24.
36. Rhen T, Cidlowski JA. Antiinflammatory action of glucocorticoids--new mechanisms for old drugs. N Engl J Med. 2005;353(16):1711-23. Epub 2005/10/21.

37. Pujols L, Mullol J, Benitez P, Torrego A, Xaubet A, de Haro J, et al. Expression of the glucocorticoid receptor alpha and beta isoforms in human nasal mucosa and polyp epithelial cells. Respir Med. 2003;97(1):90-6. Epub 2003/01/31.
38. Cheng W, Zheng C, Tian J, Shi G. T helper cell population and eosinophilia in nasal polyps. J Investig Allergol Clin Immunol. 2007;17(5):297-301. Epub 2007/11/07.

ANEXO I.

Termos de Consentimento Livre e Esclarecido

Eu, _____(nome do paciente)_____, fui informado de que este estudo é uma pesquisa e que seu objetivo é estudar a resposta imune na polipose nasal. A participação neste estudo é voluntária e não haverá qualquer prejuízo no meu acompanhamento ou tratamento caso não queira participar. Está prevista a utilização de fragmentos de tecido nasal obtidos pela cirurgia realizada para o tratamento da polipose nasal. Não haverá modificação no planejamento e execução do ato operatório. O material obtido será então submetido a congelamento e posteriormente serão realizados estudos de imunohistoquímica. Os resultados serão considerados confidenciais, serão divulgados na forma de comunicação científica, não permitindo a identificação individual dos pacientes. A doutora Viviane Boaventura discutiu comigo esta informação e colocou-se a disposição para outras perguntas através do telefone – (x71) 3176-2286 ou no endereço – FIOCRUZ – Centro de Pesquisas Gonçalo Muniz- Rua Waldemar Falcão, 121, Brotas. Caixa Postal 701- CEP – 40295-001. Salvador-Bahia.

Minha participação neste estudo é voluntária e sou livre para recusar participar ou me retirar em qualquer época após seu início sem afetar ou prejudicar o cuidado médico que devo receber.

Recebi uma cópia do formulário

Pelo presente consinto voluntariamente em participar deste estudo, permitindo a utilização do material obtido na minha cirurgia.

Ass. e RG do Paciente _____

Ass. e RG do Médico _____

ANEXO II.

QUESTIONÁRIO CLÍNICO-EPIDEMIOLÓGICO

Número do Pólipo:_____
Nome: _____ Idade:_____
Endereço:_____
Telefone:_____
N° Prontuário:_____ Número do Pólipo:_____

Dados Clínicos:

Medicamento no pré-operatório Sim ( ) Não ( )

Caso sim, qual droga? Corticóide oral ( )
Corticóide nasal ( )
Antibiótico oral ( )

Localização / Tipo da Polipose: OMC ( ) CM ( ) Seio etmoidal ( )
Seio maxilar ( ) Seio frontal ( ) Seio esfenoidal ( ) Pólipo de Killian ( )

Níveis de Obstrução segundo a Tomografia Computadorizada:

	Não Obstruído	Parcialmente Obstruído	Totalmente Obstruído
Seio Maxilar			
Seio Frontal			
Seio Esfenoidal			
Cél. Etmoidais Ant.			
Cél. Etmoidais Post.			
Complexo Óstio/Meatal			

Queixa clínica:

Obstrução ( ) Hiposmia ( )
Cacosmia ( ) Dor / Sensação de peso ( )
Esternutos ( ) Tosse ( )
Anosmia ( ) Coriza ( )
Prurido ( )

Tabagismo: Sim ( ) Não ( )
Caso sim, quanto tempo ?

História de Asma / Broncoespasmo ? Sim ( ) Não ( )
Alergia à AAS ? Sim ( ) Não ( )

Anexo III.

Parecer do Comitê de Ética em Pesquisa

HOSPITAL SANTA IZABEL
SANTA CASA DE MISERICÓRDIA DA BAHIA

COMITÊ DE ÉTICA EM PESQUISA
PROF. DR. CELSO FIGUEIRÔA
HOSPITAL SANTA IZABEL

Salvador, 29 de julho de 2008.

1. IDENTIFICAÇÃO DO PROJETO

TÍTULO DA PESQUISA: "Avaliação do perfil de citocinas na polipose nasal"
PESQUISADOR RESPONSÁVEL: Dra. Viviane Sampaio Boaventura de Oliveira
INSTITUIÇÃO: Hospital Santa Izabel
CARGO: Médica

2. PARECER DO RELATOR

ASPECTOS TÉCNICOS

HIPOTESE: As células TH17 estão envolvidas na polipose nasal

O OBJETIVOS:
Objetivo Geral
1- *Caracterizar células Th17 na polipose nasal*
Objetivos específicos
1- *Verificar a presença de citocinas TGF-β, IL-1β, IL-6, IL-23 no pólipo nasal comparando com o tecido nasal normal, através de imuno-histoquimica.*
2- *Correlacionar dados clínicos dos pacientes com polipose com quantidade de citocina expressa no tecido.*

MÉTODO:
Trata-se de um estudo descritivo do perfil de citocinas nos pólipos nasais de pacientes polipose nasal, submetidos a tratamento cirúrgico. Um fragmento do pólipo será encaminhado para a realização da imuno-histoquimica no laboratório da Fundação Osvaldo Cruz e outro para o laboratório de anatomia patológica. Para controle negativo serão utilizados fragmentos de pacientes submetidos a tratamento cirúrgico de hipertrofia do corneto inferior.

POTENCIAIS RISCOS

O presente estudo não apresenta riscos adicionais aos pacientes visto que o material patológico, habitualmente é encaminhado para análise.

Pça Almeida Couto,500 CEP 40050-410 Salvador-BA Tel: (71)326-8444 Fax: (71)326-8494
CGC.15.153.745/0002-49

HOSPITAL SANTA IZABEL
SANTA CASA DE MISERICÓRDIA DA BAHIA

COMITÊ DE ÉTICA EM PESQUISA
PROF. DR. CELSO FIGUEIRÔA
HOSPITAL SANTA IZABEL

PROVÁVEIS BENEFÍCIOS

Poderá ser encontrada uma correlação imunológica que ajudará a uma melhor compreensão da doença. A etiologia desta doença ainda não está esclarecida portanto busca-se um possível correlação com os linfócitos Th17 e mediadores inflamatórios produzidos por ele.

ASPECTOS ÉTICOS

O presente estudo está de acordo com a resolução 196/96 do Conselho Nacional de Saúde, o Termo de consentimento livre e esclarecido encontra-se satisfatório e esclarecedor.

PARECER FINAL

O presente estudo não alterará as rotinas dos pacientes e não implicará em prejuízos aos mesmo. Existe obediência às legislações vigentes e trará informações úteis para o esclarecimento etiológico da doença. Portanto emito parecer favorável à aprovação deste projeto, após correção do cronograma.

3. PARECER DO CEP

O Comitê de Ética em Pesquisa do Hospital Santa Izabel, acatando o parecer do relator designado para o referido protocolo, em uso de suas atribuições, **aprova** o supracitado, estando o mesmo de acordo com as Resoluções 196/96 e 251/97.
PROJETO APROVADO

Cordialmente,

Prof. Dr. Mittermayer Barreto Santiago
Coordenador do Comitê de Ética em Pesquisa Prof. Dr. Celso Figueirôa
Hospital Santa Izabel

Pça Almeida Couto,500 CEP 40050-410 Salvador-BA Tel: (71)326-8444 Fax: (71)326-8494
CGC.15.153.745/0002-49