

Mucocele Frontal Bilateral

Bilateral frontal sinus mucocele

Flavio Akira Sakae¹, Bernardo Cunha Araújo Filho², Marcus Lessa³, Richard Lois Voegels⁴, Ossamu Butugan⁵

Palavras-chave: cirurgia endoscópica nasossinusal, mucocele, seio frontal.

Keywords: endoscopic sinus surgery, frontal sinus, mucocele.

INTRODUÇÃO

Mucoceles são lesões benignas revestidas por um epitélio pseudoestratificado que afetam os seios paranasais. A grande maioria ocorre no seio frontal (60%). O acometimento bilateral é extremamente raro¹.

RELATO DE CASO

Paciente, 37 anos, sexo masculino, sofreu traumatismo cranioencefálico há 21 anos. Há 4 meses, surgimento de tumoração frontal esquerda. A ressonância magnética revelou lesão compatível com mucocele (Figura 1). Foi submetido a sinusectomia frontoetmoidal bilateral endoscópica. Pela intensa esclerose óssea no recesso frontal, optou-se por frontoetmoidectomia externa esquerda. O septo intersinusal estava íntegro, sendo realizada sua abertura. Após 5 meses de cirurgia não há evidências de recidiva da mucocele.

DISCUSSÃO

As mucoceles desenvolvem-se após obstrução dos óstios de drenagem, com crescimento lento dentro dos seios, expandindo-se e erodindo as estruturas ósseas adjacentes¹. A etiologia inclui os processos inflamatórios, neoplásicos, pós-operatório e pós-traumático².

A sua principal localização é no seio frontal, contudo a ocorrência bilateral é extremamente rara^{1,3}. Na literatura existem apenas dois relatos de casos^{2,4}.

O diagnóstico depende da história, exame físico e exames radiológicos. Na mucocele frontoetmoidal os sintomas variam de nenhum até dor frontal incapacitante, cefaléia e distúrbios visuais³.

Na tomografia computadorizada temos uma imagem isodensa homogênea que não capta contraste, desde que não esteja infectada, com perda do contorno normal do seio³.

A ressonância magnética estaria indicada quando existe dúvida diagnóstica. O achado característico é hiposinal em T1 e hipersinal em T2, porém qualquer combinação de intensidade de sinais pode ser encontrada dependendo da presença de partículas de sangue ou do grau de hidratação do conteúdo⁵.

Atualmente, a marsupialização ampla da mucocele e a simples drenagem do seio via endoscópica tem sido realizada com ótimos resultados cirúrgicos. As vantagens incluem baixa morbidade, baixo risco de complicações e a recorrência é rara⁶. Contudo, no tratamento endoscópico o cirurgião deve ter conhecimento profundo da anatomia do recesso frontal.

COMENTÁRIOS FINAIS

O tratamento endoscópico nos parece ser a melhor opção terapêutica, porém na presença de algumas variações anatômicas pode não ser tecnicamente possível realizar uma ampla marsupialização apenas por abordagem endoscópica.

REFERÊNCIAS BIBLIOGRÁFICAS

1. Arrue P, Kany MT, Serrano E, Lacroix F, Percodani J, Yardeni E, Pessey JJ, Manelfe C. Mucoceles of the paranasal sinuses: uncommon location. *J Laryngol Otol* 1998;112(9):840-4.
2. Santoro PP, Medeiros IRT, Queiroz E, Voegels RL, Butugan O. Mucocele Frontal Bilateral. *Arquivos da Fundação Otorrinolaringologia* 1999;3(1):14-8.
3. Voegels RL, Balbani AP, Santos Junior RC, Butugan O. Frontoethmoidal mucocele with intracranial extension: a case report. *Ear Nose Throat J* 1998;77(2):117-20.
4. Rao ABN. A Case of Bilateral Complicated Frontal Mucocele. *Pract. Oto-Rhino-Laryngol* 1966;28(1):117-20.
5. Lloyd G, Lund VJ, Savy L, Howard D. Optimum imaging for mucoceles. *J Laryngol Otol* 2000;114(3):223-6.
6. Har-El G. Transnasal endoscopic management of frontal mucoceles. *Otolaryngol Clin North Am* 2001;34(1):243-51.

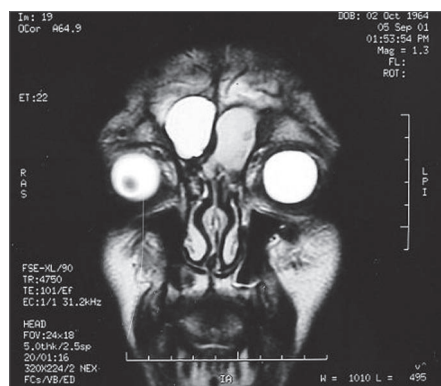


Figura 1. Ressonância Magnética de Seios Paranasais, corte coronal, T2. Mucocele Frontal Bilateral.

¹ Médico Pós-graduando da Divisão de Clínica Otorrinolaringológica da Faculdade de Medicina da USP.

² Médico Pós-graduando da Faculdade de Medicina da USP.

³ Médico Colaborador do Departamento de Otorrinolaringologista da Universidade Federal da Bahia.

⁴ Médico Livre Docente da Divisão de Clínica Otorrinolaringológica da Faculdade de Medicina da USP, Professor Associado da Divisão de Clínica Otorrinolaringológica da Faculdade de Medicina da USP.

⁵ Livre Docente da Divisão de Clínica Otorrinolaringológica da Faculdade de Medicina da USP, Professor Associado da Divisão de Clínica Otorrinolaringológica da Faculdade de Medicina da USP, Hospital das Clínicas da Faculdade de Medicina da Universidade de São Paulo.

Endereço para correspondência: Flavio Akira Sakae - Av. Dr. Enéas de Carvalho Aguiar 255 6º andar sala 6021 05403-000 São Paulo SP.

Tel: (0xx11) 3069-6288 - Fax: (0xx11) 270-0299.

Este artigo foi submetido no SGP (Sistema de Gestão de Publicações) da RBORL em 20 de março de 2005.

Artigo aceito em 1 de maio de 2006.