tratamento, ilustrando, porém, uma menor velocidade na consolidação da fratura, no grupo tratado com fixação intermaxilar.

Outros estudos na literatura também têm utilizado a mensuração da média dos níveis de cinza, em áreas selecionadas de imagens digitais, para diagnosticar lesões de cárie incipientes proximais (LAMBERTI, 2004), lesões periapicais (SARMENTO e RUBIRA, 1998; SARMENTO e PRETTO, 2003; BELTRÃO, 2004), lesões periodontais (COSTA, 2003), avaliar o tecido ósseo (SIMÕES, ARAÚJO e BITTENCOURT, 2003; BERTI et al., 2005; MORAES et al., 2005), a osteointegração perimplantar (ABREU, 2003), avaliar a qualidade de obturações endodônticas (SARMENTO et al, 1998; SARMENTO et al., 1999), ou as características de materiais odontológicos (GRAZIOTTIN et al., 2002; CRUZ et al., 2004; LICKS et al., 2004; SOARES et al., 2004). Os resultados sempre demonstram que tal método é válido para determinar a espessura ou presença de tecidos mineralizados ou materiais radiopacos em imagens radiográficas.

5.3 ANÁLISE DO COEFICIENTE DE VARIAÇÃO DA MÉDIA DOS NÍVEIS DE CINZA DAS IMAGENS RADIOGRÁFICAS DIGITALIZADAS

Ao avaliar-se o coeficiente de variação da média dos níveis de cinza da área fraturada, no grupo controle, entre os três tempos do estudo, observa-se que este valor diminuiu com o tempo. Em T1, o coeficiente de variação foi de 14,9, diminuindo para 11,9 em T2 e para 9,0 em T3. Essa diferença foi estatisticamente significativa ($p= 0,0045$ – Teste de *Friedman*). Analisando-se os tempos dois-a-dois, observa-se que apenas entre os tempos T1 e T3 houve diferença estatística ($p< 0,01$ – Teste de

Múltiplas Comparações de *Dunn*). Os dados são mostrados nas Figuras 25 e 27 e Tabela 5.

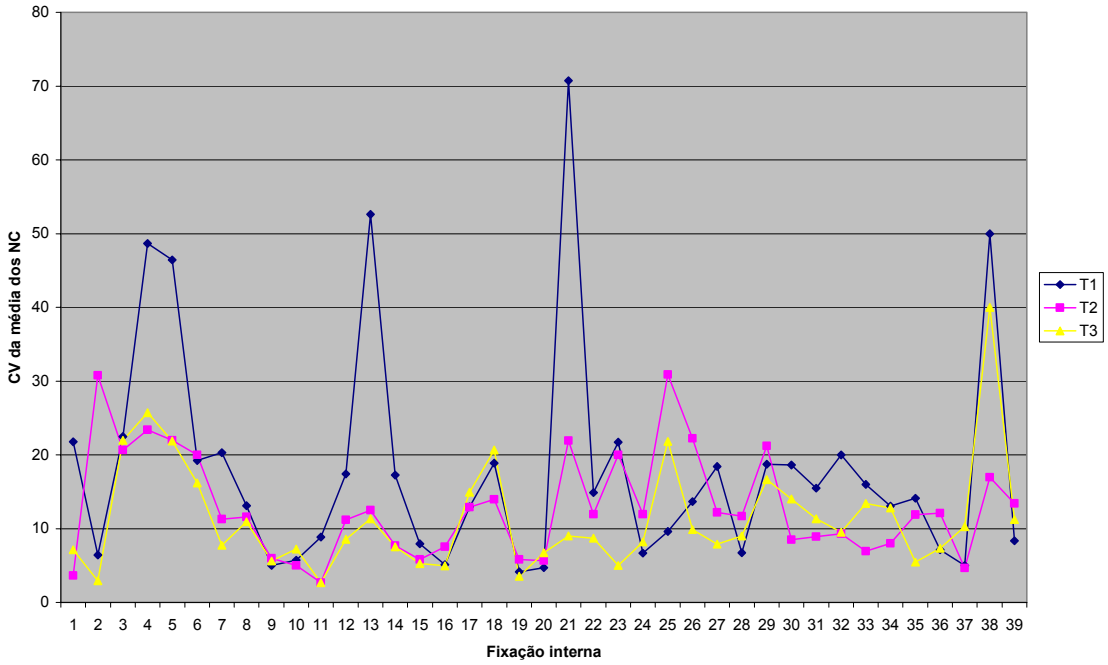

Figura 25: Coeficiente de variação da média dos níveis de cinza, nas fraturas mandibulares tratadas com fixação interna, nos três tempos do estudo

Tabela 5: Diferença do coeficiente de variação da média dos níveis de cinza na área fraturada dos indivíduos tratados com fixação interna, nos tempos avaliados

Tempos avaliados	Valor de p	Teste estatístico
T1 X T2 X T3	0,0045*	*Friedman*
T1 X T2	p>0,05	*Dunn*
T2 X T3	p>0,05	*Dunn*
T1 X T3	p<0,01*	*Dunn*

* diferença significante (p< 0,05)

A diminuição do coeficiente de variação nesse grupo, ao longo do tempo, parece indicar um aumento da homogeneidade do tecido na área da fratura. Assim, a remodelação óssea determinou a neoformação do tecido ósseo, no qual a variabilidade da média dos níveis de cinza foi diminuindo com a consolidação da fratura.

No grupo teste, ao contrário, um mês após o tratamento (T2) houve um aumento do coeficiente de variação da média dos níveis de cinza (24,5) em relação a T1 (17,9). Apenas três meses após o tratamento da fratura (T3), o coeficiente de variação regrediu (17,4), em relação a T2, tornando-se semelhante àquele inicial (T1). Essas diferenças, entretanto, não foram significativas (p= 0,17 – *ANOVA*). Os dados são exibidos nas Figuras 26 e 27 e Tabela 6. Esses resultados revelam uma heterogeneidade do tecido ósseo no traço de fratura ao longo do tempo, o que pode significar um retardo na formação de tecido ósseo coeso nesta região.

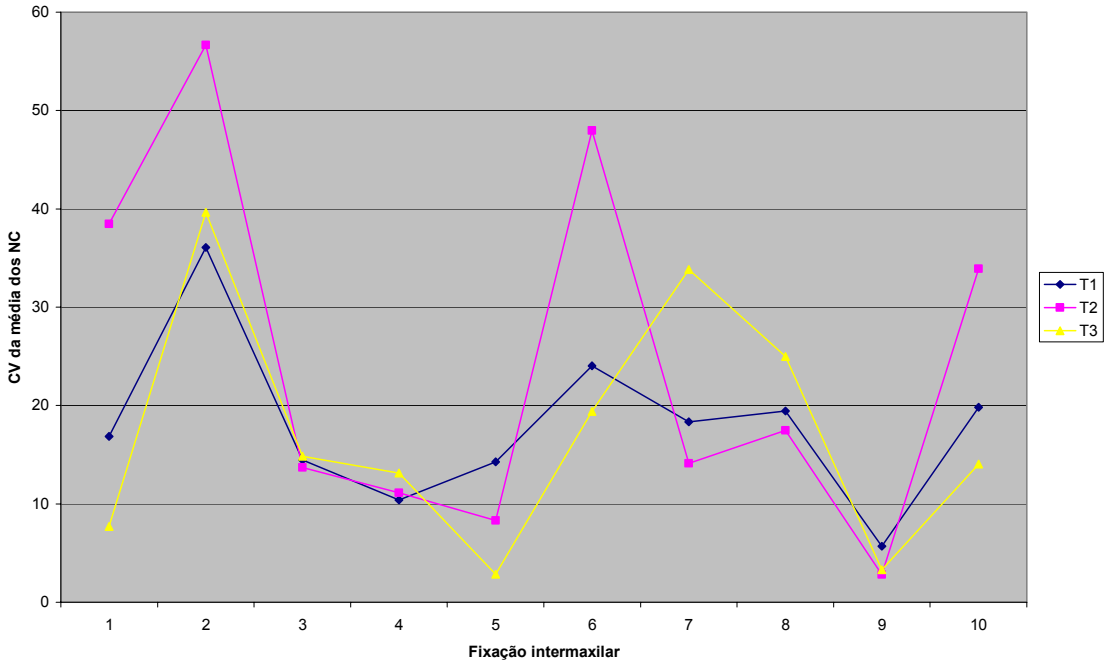

Fig. 26: Coeficiente de variação da média dos níveis de cinza, nas fraturas mandibulares tratadas com fixação intermaxilar, nos três tempos do estudo

Tabela 6: Diferença do coeficiente de variação da média dos níveis de cinza na área fraturada dos indivíduos tratados com fixação intermaxilar, nos tempos avaliados

Tempos avaliados	Valor de p	Teste estatístico
T1 X T2 X T3	0,17	*ANOVA*

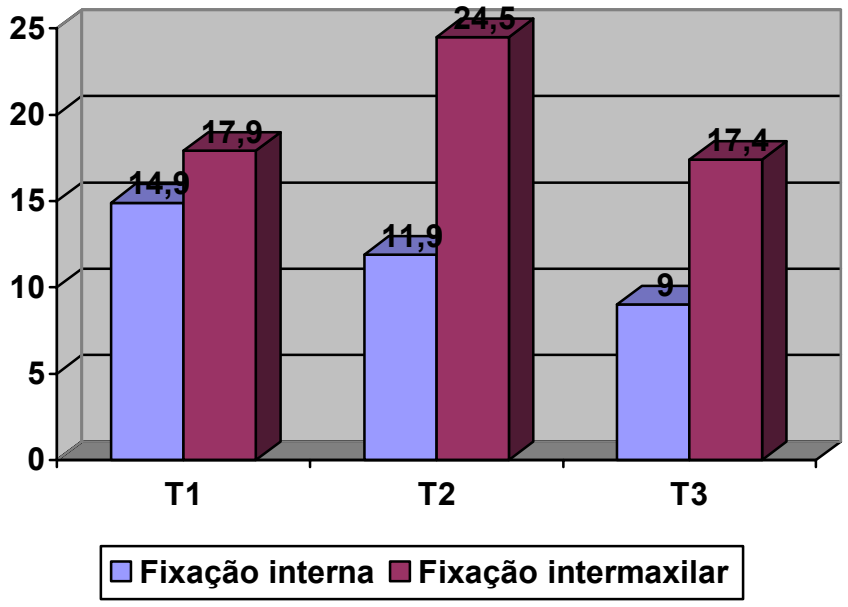

Figura 27: Coeficiente de variação da média das médias dos níveis de cinza, nos indivíduos tratados com fixação interna ou fixação intermaxilar, nos três tempos do estudo

A avaliação do coeficiente de variação da média dos níveis de cinza também já foi empregada em alguns estudos (COSTA, 2003; SARMENTO e PRETTO, 2003; LAMBERTI, 2004). Seus resultados indicam a homogeneidade dos tecidos ou materiais quando seus valores são pequenos, e a heterogeneidade dos mesmos, quando valores mais altos são mensurados.

5.4 ANÁLISE POR SUBTRAÇÃO RADIOGRÁFICA DIGITAL

Depois da correção de brilho, as imagens foram ainda corrigidas em tamanho, o que permitiu a realização da subtração radiográfica digital. Nesse processamento, algumas subtrações ficaram inadequadas, devido a diferenças de projeção geométrica entre as tomadas radiográficas. Assim, ao todo, em todos os tempos avaliados, foram obtidas, no grupo controle, cinquenta e uma imagens de traços de fratura subtraídas e, no grupo teste, vinte e três.

Observa-se que no grupo controle no intervalo de tempo entre T1 e T2, onze traços (61,0%) revelavam neoformação óssea, enquanto sete (38,9%), reabsorção. Entre os tempos T2 e T3, o número de casos com neoformação óssea foi de treze (81,3%), de reabsorção, dois (12,5%) e um quadro de neoformação e reabsorção ósseas simultâneas foi encontrado em um traço (6,3%). Entre os tempos T1 e T3, esses valores corresponderam, respectivamente, a quatorze (82,4%), dois (11,8%) e um (5,9%), conforme exibido na Tabela 7 e nas Figuras 28 e 29.

Tabela 7: Distribuição e frequência de traços de fratura que exibiram neoformação, reabsorção ou os dois aspectos simultaneamente, entre os tempos avaliados, após avaliação da subtração radiográfica digital, no grupo controle

Padrão ósseo **Intervalo de tempo**	**Neoformação**	**Reabsorção**	**Neoformação/ Reabsorção**	**Total**
T1 – T2	11 (61,1%)	7 (38,9%)	0	18 (100%)
T2 – T3	13 (81,3%)	2 (12,5%)	1 (6,3%)	16 (100%)
T1 – T3	14 (82,4%)	2 (11,8%)	1 (5,9%)	17 (100%)
Total	38 (74,5%)	11 (21,6%)	2 (3,9%)	51 (100%)

Para avaliar se existia diferença entre os percentuais de neoformação e reabsorção ósseas entre os períodos T1-T2 e T1-T3, foi aplicado o Teste de Proporções. Os resultados revelaram que não existiu diferença significativa nem no aumento dos casos de neoformação (Z_c= 1,40; p> 0,05), nem no decréscimo dos casos de reabsorção (Z_c= 1,83; p> 0,05).

Assim como na avaliação radiográfica visual, nesta avaliação sobrepujaram os casos de neoformação óssea, que aumentaram com o passar do tempo, sendo de 61,1% após um mês de tratamento e de 82,4%, após três meses. Da mesma forma, o número de casos com reabsorção óssea decresceu com o passar do tempo, indo de 38,9%, após um mês, para 11,8%, após três meses de tratamento. Isso parece indicar que a fixação interna é efetiva, determinando a consolidação radiográfica da fratura mandibular em três meses, na maioria dos casos. Além disso, observa-se que, após um mês, a taxa de resolução já é considerável (61,1%).

Já no grupo teste, o número de casos com neoformação óssea após um mês do tratamento (T1 – T2) foi menor (um caso – 12,5%) que o de reabsorção óssea (cinco casos – 62,5%), neste mesmo período. Em outros dois casos (25,0%), houve detecção de áreas de neoformação e reabsorção simultaneamente. Entre os tempos T2 e T3, o número de casos com neoformação e reabsorção se igualaram (dois casos cada – 28,6%) e em três casos (42,9%) os dois padrões ósseos foram encontrados. Entre os tempos T1 e T3, o número de casos com neoformação óssea elevou-se para quatro (50,0%), o de reabsorção manteve-se o mesmo (dois casos – 25,0%) e a presença de ambos os processos ocorreu em outros dois casos (25,0%). Esses dados podem ser vistos na Tabela 8 e nas Figuras 28 e 29.

Tabela 8: Distribuição e frequência de traços de fratura que exibiram neoformação, reabsorção ou os dois aspectos simultaneamente, entre os tempos avaliados, após avaliação da subtração radiográfica digital, no grupo teste

Padrão ósseo Intervalo de tempo	Neoformação	Reabsorção	Neoformação/ Reabsorção	Total
T1 – T2	1 (12,5%)	5 (62,5%)	2 (25,0%)	8 (100%)
T2 – T3	2 (28,6%)	2 (28,6%)	3 (42,9%)	7 (100%)
T1 – T3	4 (50,0%)	2 (25,0%)	2 (25,0%)	8 (100%)
Total	7 (30,4%)	9 (39,1%)	7 (30,4%)	23 (100%)

Aplicado o Teste de Proporções, observou-se que não existiu diferença estatística entre o percentual de casos de neoformação óssea entre os tempos T1-T2 e T1-T3 (Z_c= 1,62; p> 0,05), nem de reabsorção óssea (Z_c= 1,51; p> 0,05), entre estes mesmos intervalos de tempo.

Esta tabela permite afirmar que, no tratamento com fixação intermaxilar, os resultados positivos demoram mais a serem percebidos radiograficamente, pois um mês após o tratamento, apenas 12,5% dos casos demonstrou neoformação óssea. Mesmo após três meses do tratamento, esse padrão só foi detectado em metade dos casos (50,0%). Nota-se ainda, que os casos de reabsorção óssea predominaram sobre os de neoformação, no intervalo T1 – T2 (62,5% de reaborção e 12,5% de neoformação óssea). Isto parece demonstrar, mais uma vez, que essa técnica de tratamento determina a resolução da fratura num tempo mais longo.

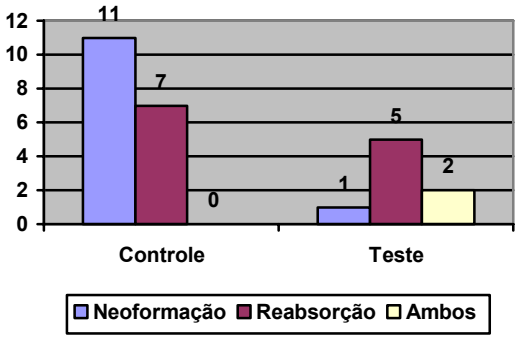

Figura 28: Quantidade de traços de fratura que exibiram neoformação, reabsorção ou ambos os aspectos simultaneamente, entre os tempos T1 e T2, após avaliação da subtração radiográfica digital, em ambos os grupos (diferença significante - X_c= 8,21; p< 0,05)

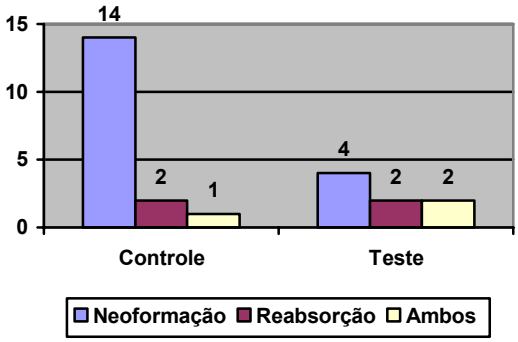

Figura 29: Quantidade de traços de fratura que exibiram neoformação, reabsorção ou ambos os aspectos simultaneamente, entre os tempos T1 e T3, após avaliação da subtração radiográfica digital, em ambos os grupos

Também foi avaliado se existia diferença entre os grupos controle e teste quanto ao diagnóstico radiográfico, na análise por subtração radiográfica digital. Pode-se observar que no período T1-T2 houve diferença significante (X^2_c= 8,21; p< 0,05 – Teste do Qui-quadrado) entre o número de casos com neoformação e reabsorção ósseas. Isto revela que no grupo controle, após um mês do tratamento, o número de áreas radiopacas nos segmentos fraturados é estatisticamente superior àquele encontrado no grupo teste. Já no período T1-T3 não houve diferença estatística entre os dois grupos (X^2_c= 2,89; p> 0,05), o que demonstra que com um

maior tempo pós-operatório (três meses), as fraturas tratadas com fixação intermaxilar tendem a se comportar semelhantemente àquelas tratadas por fixação interna.

Na literatura, muitos estudos já têm empregado a subtração radiográfica digital para avaliar diferenças sutis nos tecidos mineralizados, seja na detecção de lesão de cárie incipiente (DOTTO et al., 2005), lesão periapical (YOSHIOKA et al., 2002; BELTRÃO, 2004) ou periodontal (HAUSMANN et al., 1985; RIBEIRO e FEITOSA, 1999; COSTA, 2003) e até mesmo na osteointegração perimplantar (ABREU, 2003). Os resultados de tais pesquisas também demonstram sua grande sensibilidade de diagnóstico.

É importante salientar alguns resultados observados, de acordo com a técnica de fixação interna utilizada. Os traços de fratura que exibiram melhores resultados foram aqueles cujo padrão ósseo foi classificado como neoformação, nos três tempos da avaliação radiográfica visual; cuja média dos níveis de cinza aumentou, ao longo dos três tempos de observação, e que, quando analisados pela subtração digital, não obtiveram escore de reabsorção em T1, T2 ou T3. Dos três traços fixados com uma mini-placa monocortical (sistema 2.0) sub-apical e uma placa de reconstrução bicortical (sistema 2.4) na basilar mandibular, 100,0% deles exibiram os resultados supra citados. Em seguida, 50,0% dos dez traços nos quais se utilizou uma placa de reconstrução bicortical (sistema 2.4) na basilar obtiveram tais resultados, e esta mesma percentagem ocorreu quando se utilizou uma mini-placa monocortical (sistema 2.0) em “duplo Y” (um de dois traços). Esses resultados também foram alcançados pelos traços fixados com duas mini-placas do sistema 2.0, sendo uma monocortical sub-apical e uma bicortical basilar (31,3%) e pela fixação com uma mini-placa monocortical (sistema 2.0) na linha oblíqua externa

(16,7%). Nenhuma das fraturas fixadas somente com parafusos bicorticais do sistema 2.0 obteve desempenho tão significante, bem como as fraturas do grupo tratado com fixação intermaxilar.

Estes resultados apontam para um reparo ósseo mais eficiente quando são utilizadas uma mini-placa subapical associada a uma placa de reconstrução basilar. Os três traços fixados desta forma encontravam-se na região de ângulo mandibular. Esta é, na verdade, uma modificação da técnica original de Champy, que, após estudos matemáticos, biomecânicos e clínicos, preconizou a colocação de apenas uma mini-placa monocortical sub-apical, para fixar fraturas nas áreas posteriores aos buracos mentuais; segundo ele, este tipo de fixação seria suficiente para neutralizar as forças tensionais predominantes nestas áreas. Já na área entre os buracos mentuais, sujeita a forças de torção adicionais, a técnica advogava a utilização de duas mini-placas monocorticais: uma na região sub-apical e outra na região basilar; ou seja, as linhas ideais de osteossíntese, segundo Champy, bifurcavam-se nesta área interburaco mentual (RENTON e WIESENFELD, 1996; MORENO et al., 2000; BOLOURIAN, LAZOW e BERGER, 2002; LAMPHIER et al., 2003; CHRITAH, LAZOW e BERGER, 2005; SICKELS, 2005; MUKERJI, MUKERJI e McGURK, 2006; STACEY et al., 2006).

A técnica de Champy, porém, era preconizada para fraturas mandibulares tratadas em até doze horas depois do trauma; condição esta, na maioria das vezes, difícil de acontecer. Tem-se percebido que quanto maior o intervalo de tempo entre o traumatismo e o tratamento, maior é a incidência de complicações; daí a introdução de algumas alterações na técnica original de Champy, incluindo a possibilidade de se utilizar também duas mini-placas ou uma mini-placa e uma placa de reconstrução em fraturas posteriores aos buracos mentuais, otimizando a imobilização destas

(NAKAMURA et al., 1994; MORENO et al. 2000; BILLER et al., 2005). Foi exatamente isto que foi aplicado nos três traços de fratura em questão.

Contrariamente, os traços de fratura que tiveram os piores resultados foram aqueles com escores de reabsorção óssea nos três tempos da avaliação radiográfica visual e cuja média dos níveis de cinza diminuiu com o tempo. Dos dois traços fixados com parafusos bicorticais do sistema 2.0, um (50%) mostrou estes resultados; de seis traços fixados com uma mini-placa monocortical (sistema 2.0) na linha oblíqua externa (fratura em ângulo mandibular), um (16,7%) os exibiu. As demais técnicas de fixação interna utilizadas não revelaram traços de fratura com tais resultados, bem como o grupo tratado com fixação intermaxilar.

Estes resultados sugerem o insucesso destes dois casos, pelo menos sob o ponto de vista radiográfico, pois, até o terceiro mês de observação, exibiram uma tendência crescente de reabsorção. Eles fazem parte de dois grupos nos quais as técnicas de fixação, originalmente preconizadas, não foram estritamente seguidas. A utilização de parafusos bicorticais 2.0 seguiu a filosofia da técnica dos *lag screws*; os parafusos utilizados, porém, não foram os preconizados por esta técnica. O *lag screw* é um tipo de parafuso que apresenta roscas apenas em sua extremidade, sendo a região próxima à cabeça, desprovida de roscas. Esta conformação permite o efeito de compressão entre o fragmento externo e interno de uma fratura em bisel (ELLIS, 1996; PREIN et al., 1998). Como os parafusos usados foram os parafusos convencionais do sistema 2.0 (com roscas em toda a sua extensão), a adaptação de técnica pode ter influenciado no resultado observado.

Já a técnica das mini-placas monocorticais fixadas sobre a linha oblíqua externa para tratar fraturas de ângulo, não levou em consideração um dos pré-requisitos estabelecidos por Champy para o sucesso da mesma: o tempo decorrido

da fratura mandibular ao seu tratamento não deve ser superior a doze horas; isto, em nenhum dos casos aconteceu.

Faz-se necessário pontuar a maior gravidade das fraturas tratadas, neste estudo, com a fixação interna. Os resultados mostram que, apesar disto, tal abordagem promoveu uma neoformação óssea imaginologicamente mais rápida do que a fixação intermaxilar. Talvez, se a gravidade das fraturas tivesse sido similar entre os dois grupos, os resultados da fixação interna poderiam ter sido ainda melhores.

A não padronização de uma determinada região mandibular a ser estudada pode ter sido uma outra variável do estudo, levando-se em conta as diferentes forças musculares que atuam sobre as fraturas, de acordo com a localização em que se encontram (TAMS, 1996).

As vantagens e indicações da fixação intermaxilar e da fixação interna no tratamento das fraturas mandibulares são bastante discutidas na literatura. Algumas desvantagens de ambas as formas terapêuticas podem ser amenizadas ou eliminadas. A dificuldade de higienização, os problemas periodontais e os traumatismos provocados pelas barras e fios de aço usados na fixação intermaxilar podem ser diminuídos com a utilização de outros dispositivos criados para este fim (ALDEGHERI e BLANC, 1999; AYOUB e ROWSON, 2003; McCAUL, DEVLIN e LOWE, 2004; ROCCIA et al., 2005). A fixação interna realizada por acesso intrabucal é, na maioria das vezes, possível de ser executada, desde que se tenha uma boa técnica operatória e instrumentais adequados; isto elimina a cicatriz visível. Quanto aos resíduos de metal liberados com o uso de placas, parafusos e chaves metálicos, a substituição por placas e parafusos absorvíveis atenuaria tal fato (VIEIRA et al., 2005; BELL e KINDSFATER, 2006).

A indicação para uma ou outra forma de tratamento é bastante variável. Há um consenso em se utilizar a fixação intermaxilar em fraturas mandibulares únicas e com pouco deslocamento interfragmentário. As maiores divergências são vistas quando se trata de fraturas cominutivas ou de fraturas condilares (FINN, 1996; ELLIS, MUNIZ e ANAND, 2003; BAURMACH, 2004; RUTGES, 2007).

Estudos que avaliam os resultados clínicos dos tratamentos com fixação interna e com fixação intermaxilar são muitos (RENTON e WIESENFELD, 1996; MATHOG et al., 2000; MORENO et. al., 2000; HALPERN, KABAN e DODSON, 2004). Estudos imaginológicos da reparação das fraturas após o tratamento com uma ou outra abordagem, porém, são escassos. Na literatura consultada, apenas Kawai et al. (1997) e Villarreal et al. (2000) publicaram trabalhos neste sentido. Não foram encontrados estudos que utilizaram a subtração digital na avaliação da reparação das fraturas mandibulares.

De acordo com os resultados do atual estudo, percebe-se que ambos os procedimentos para o tratamento das fraturas mandibulares são efetivos. Ou seja, conduzem à neoformação óssea. A evolução deste processo, entretanto, mostrou-se mais rápida nos casos tratados com a fixação interna.

A experiência do cirurgião na avaliação da natureza da fratura e, principalmente, na avaliação do paciente, parece ser o fator decisivo na adequada indicação de uma ou outra forma de tratamento. O baixo custo é uma característica importante da fixação intermaxilar, a ser levada em conta quando se lida com pacientes de baixo poder aquisitivo e sem seguros médicos ou com recursos oriundos do poder público.

5.5 CORRELAÇÃO ENTRE OS MÉTODOS DE AVALIAÇÃO

Os métodos de análise imaginológica ainda foram comparados entre si, aplicando-se o Teste do Qui-quadrado. Entre a análise radiográfica visual digital e a subtração radiográfica digital, observa-se que houve diferença significante (X^2_c= 25,92; $p < 0,05$), o que demonstra que os métodos detectaram de forma distinta os diversos padrões ósseos. O mesmo ocorreu entre a análise radiográfica visual digital e a mensuração da média dos níveis de cinza (X^2_c= 24,54; $p < 0,05$). Ressalta-se que, para a média dos níveis de cinza, utilizou-se um ponto de corte de valor 5. Isso significa que somente foi considerada uma alteração real de neoformação ou reabsorção ósseas quando a média dos níveis de cinza aumentou ou diminuiu em cinco unidades. A diferença estatística entre esses dois métodos também indica que eles se comportaram de forma desigual no diagnóstico do estado dos traços de fratura.

Por fim, comparando-se o método de subtração radiográfica digital com a mensuração da média dos níveis de cinza, observa-se que não houve diferença significativa (X^2_c= 4,89; $p > 0,05$). Esse resultado demonstra que esses dois métodos foram semelhantes entre si no diagnóstico de neoformação ou reabsorção ósseas nos traços de fratura.

No estudo de Beltrão (2004), também foi encontrada diferença significativa entre os resultados obtidos na análise visual digital e a mensuração da média dos níveis de cinza. Porém entre esta última e a subtração radiográfica digital não foi encontrada diferença estatística, o que revela que esses dois métodos são comparáveis entre si.