Figura 1: Paciente do grupo controle, tratado com fixação interna por acesso intrabucal

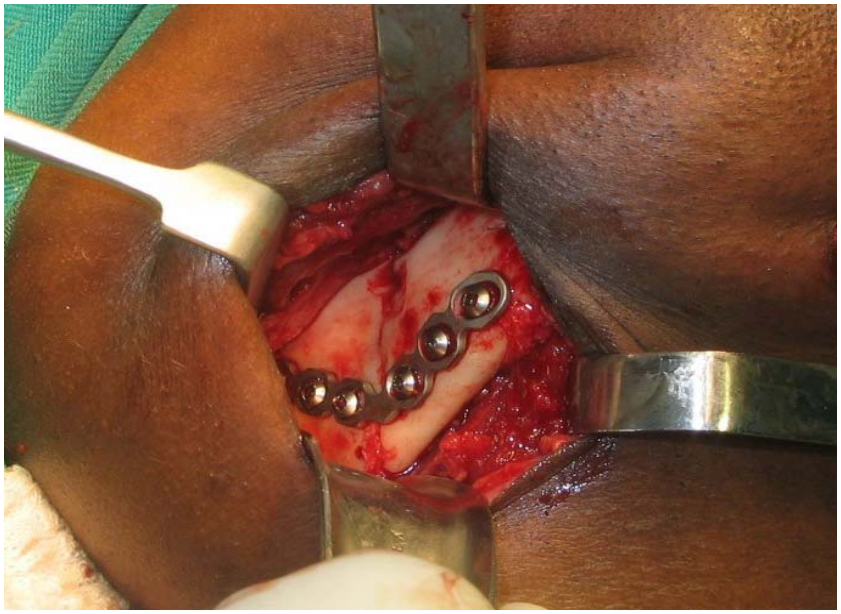

Figura 2: Paciente do grupo controle, tratado com fixação interna por acesso extrabucal

Figura 3: Paciente do grupo teste, tratado com fixação intermaxilar

4.3.2 Avaliação Imaginológica

De cada paciente, foram solicitadas três radiografias panorâmicas da face, sendo a primeira obtida até sete dias após o tratamento, a segunda, cerca de um mês depois e a terceira, três meses. Todas as radiografias foram realizadas em dois diferentes centros radiológicos, para minimizar a variabilidade das imagens obtidas, no que diz respeito à geometria e ao grau de brilho e contraste. Os pacientes foram devidamente protegidos da radiação X, utilizando colete de chumbo em cada tomada radiográfica.

4.3.2.1 Digitalização das Imagens

As radiografias foram então dispostas na área ativa de um *scanner* a *laser* (*HP PrecisionScan Pro 2.5, ScanJet XPA, Hewlett Packard Company, Greeley, Colorado, USA*), contornadas por máscara de papel preto. O tamanho de tal área

permitiu apenas a captura dos lados direito e esquerdo da radiografia separadamente. As imagens foram então digitalizadas (600 *dpi*, 8 *bits*), renomeadas e salvas no formato *bmp*.

4.3.2.2 Preparação das Imagens Digitalizadas

Em seguida as imagens foram abertas no Programa *Photoshop* (*Adobe Systems Incorporated*, *Mountain View*, *California, USA*), no qual as três radiografias de cada paciente foram corrigidas em brilho, tomando-se como referência a cortical óssea da borda inferior da mandíbula. Para tanto, foi desenhado um retângulo (utilizando-se a ferramenta "marca de seleção retangular") (Figura 4) na referida cortical, tomando-se o cuidado para que o tamanho deste retângulo não diferisse muito em número de *pixels* nas três radiografias. Tais áreas continham entre 3.000 e 7.0000 *pixels*, a depender do paciente, e aceitou-se uma diferença de até 300 *pixels*, para mais ou para menos, entre as radiografias de um mesmo paciente. O tamanho deste retângulo era mensurado utilizando-se a ferramenta "histograma". A mesma ferramenta indicava a média do valor de cinza daquela área (Figuras 5 e 6). Esse valor era mensurado nas três imagens de cada paciente, e em seguida escolhia-se um desses valores e repassava-se para as outras duas imagens, empregando-se a ferramenta "ajuste de brilho" (Figuras 7 e 8). As imagens assim corrigidas foram novamente salvas. Quando a diferença entre a média dos níveis de cinza do retângulo avaliado era de cinco, para mais ou para menos, o ajuste de brilho foi dispensado.

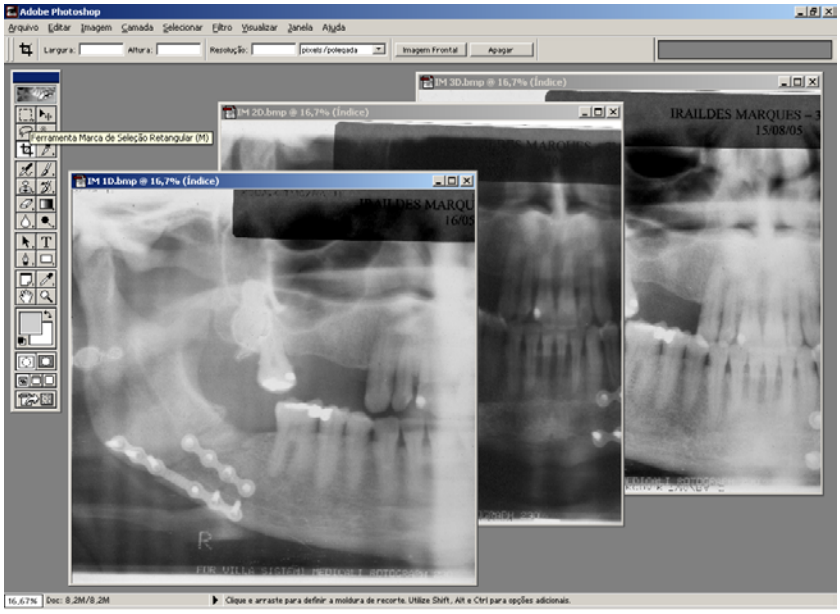

Figura 4: As três imagens do lado direito da mandíbula do paciente estão abertas no Programa *Photoshop*® e a ferramenta “marca de seleção retangular” está sendo selecionada

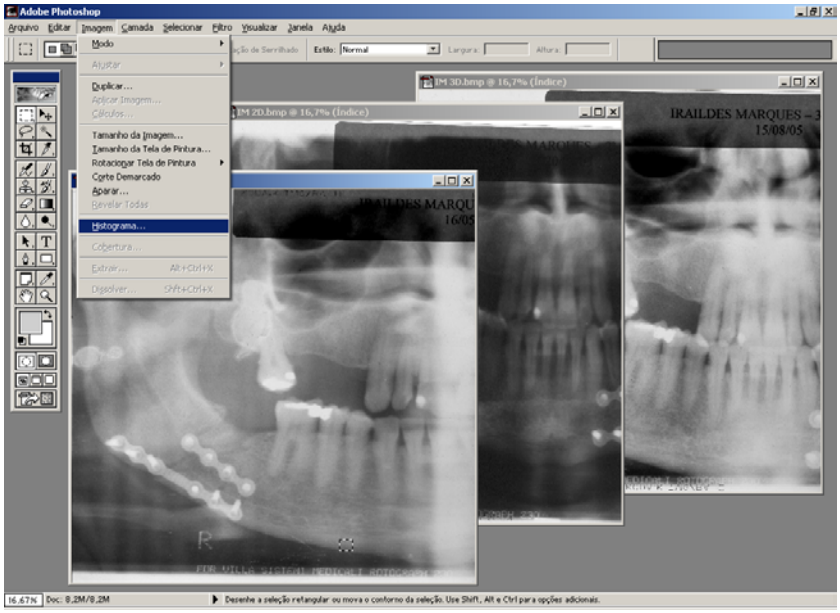

Figura 5: Observa-se seleção da ferramenta “histograma”. Notar área retangular selecionada na cortical inferior da mandíbula da primeira das três radiografias da série